Beitrag zur pathologischen Anatomie und Pathogenese der Mikrophthalmie, der Colobombildung und des Glioms.

Von

Dr. A. PICHLER,
I. Assistenten der Klinik.

(Mit 2 Tafeln und 11 Abbildungen im Text.)

I.

Im April 1897 wurde dem pathologisch-anatomischen Universitätsinstitute des Herrn Hofrates Professor Chiari die Leiche des eine halbe Stunde alten Kindes Franz Sch. übergeben.

Die klinische Diagnose lautete: Partus praematurus, Atelectasis foet. pulmon., Cheilo-gnatho-palatoschisis, Microphthalmia dextra, Anophthalmia sin., Lues?

Genauere Daten waren leider nicht zu erlangen.

Obduction am 20. April 1897.

Sect.-Prot. 52—300. Körper 44 cm lang, 2200 g schwer, schwach entwickelt. Allgemeine Hautdecken blass.

Lidspalten eng. Die Bulbi sehr tief liegend und klein. Die Nase breit, unter ihr Cheilognathopalatoschisis bilater. mit stärkerem Vorspringen des Zwischenkiefers. Sonst ist äusserlich keine Missbildung zu sehen. Die weichen Schädeldecken ziemlich blutreich.

Der Schädel misst im horizontalen Meridian 30 cm, ist von gewöhnlicher Beschaffenheit. Die Meningen sehr blutreich, leicht von der Hirnoberfläche abzuziehen. Die Hirnoberfläche wie gewöhnlich configuriert, nur in Bezug auf die Cunei ist auffällig, dass der linke Cuneus weniger ausgebildet erscheint als der rechte. Das Chiasma nerv. opt. vorhanden, ebenso die Nervi opt. und die Tractus, aber viel dünner als sonst und dabei auch von grauroter und nicht von markweisser Farbe.

Die Seitenventrikel mässig erweitert, die übrigen Ventrikel nicht dilatiert.

Schleimhaut der Halsorgane blau, Thyreoidea und Thymus von entsprechender Grösse, ziemlich blutreich.

In jeder Pleurahöhle ca. 200 g klarer, leicht gelblich gefärbter Flüssigkeit. Die Lungen total atelektatisch. Im Herzbeutel ca. drei Esslöffel

1846865

klaren, leicht gelblichen Serums. Herz normal. Im Abdomen keine freie Flüssigkeit. Leber und Milz normal. Die Nieren entsprechend gross, wenig gelappt, ihre Calices, sowie die Nierenbecken und der anschliessende Teil der Uretheren leicht dilatiert, die letzteren gut durchgängig. Harnblase ebenfalls etwas ausgedehnt, ihre Schleimhaut blass. Genitale normal. Im Magen und im Darm Meconium, die Schleimhaut blass.

Der ganze Schädel kommt ebenso wie das Gehirn in 10proc. Formol, wird nach zwei Tagen gut ausgewaschen und in Alkohol gebracht.

Herr Hofrat Chiari hatte die Güte, das Präparat nunmehr mir zur weiteren Untersuchung zu übergeben, wofür ich ihm an dieser Stelle meinen ergebensten Dank ausdrücke.

Die fernere Bearbeitung erfolgte im Arbeitszimmer der deutschen Augenklinik unter der Leitung meines verehrten Chefs, Herrn Professors Czermak, dem ich für das grosse Interesse, das er meiner Arbeit widmete, besten Dank sage.

Die Nachhärtung der Augäpfel sowohl wie des Orbitalinhalts samt Periorbita beider Seiten erfolgte in Alkohol, die Einbettung in gewöhnlicher Weise in Celloidin.

Das Gehirn, das Chiasma und die Tractus, sowie jene Schnitte aus den andern Präparatteilen, die zur Weigertfärbung bestimmt waren, kamen nachher noch für längere Zeit in Müller'sche Flüssigkeit. Bei der Zerlegung in Schnitte wurde in folgender Weise vorgegangen.

Beiderseits wurde zunächst der ganze Orbitalinhalt samt den Lidern in zwei Teile geteilt, indem ein frontaler Schnitt dicht hinter dem Bulbus geführt wurde. Die dadurch entstandenen vier Stücke wurden in lückenlose Schnittserien zerlegt, und zwar der rechte Orbitalinhalt horizontal, der linke dagegen sagittal.

Das Chiasma wurde sagittal geteilt und hierauf Opticus und Tractus quer zum Faserverlauf geschnitten, der Occipitallappen dagegen in frontaler Richtung.

Bemerken will ich, dass die Conservierung des Präparats eine tadellose war; dagegen liess die Einbettung des linken Augapfels, in welchen das Celloidin nicht gehörig eingedrungen war, einiges zu wünschen übrig.

Die Bulbusschnitte wurden nahezu durchwegs mit Hämatoxylin-Eosin gefärbt, einzelne wurden mit Carmin oder nach Weigert behandelt. Auch Bakterienfärbung wurde nach verschiedenen Methoden (Methylenblau, Thionin, Gram) aber stets resultatlos ausgeführt. Bei den Nervenpräparaten gelangte hauptsächlich die Hämatoxylin-Eosin-Methode, die Carmin- und Weigertfärbung zur Anwendung. Ausserdem wurde eine ganze Reihe von Färbungen zur Darstellung der Achsencylinder versucht, wobei wenigstens der grössere Teil derselben an Controlpräparaten auf seine Zuverlässigkeit erprobt wurde; so wurde versucht das Verfahren von van Gieson, die Modification dieser Methode nach Finotti, Nigrosinfärbung und Färbung nach Sahli, ausserdem wurde noch die Methode nach Mallory mit Phosphor-Molybdänsäure-Hämatoxylin versucht.

Die Dicke der Schnitte schwankte ziemlich stark, nämlich zwischen 12 und 20 μ; doch standen mir für alle wichtigen Teile des Auges dünne Schnitte zur Verfügung. Um einen vergleichenden Anhaltspunkt bei der Bestimmung der Zellgrössen zu haben, muss ich anführen, dass rote Blutkörperchen in meinen Präparaten eine Grösse von 6 μ haben.

Beschreibung des linken Augapfels.

Derselbe ist annähernd kugelig mit einem Durchmesser von etwa 7,5 mm.

Auffallend ist der Umstand, dass der Augapfel in der inneren Hälfte sehr stark von vorne nach hinten abgeplattet ist, so dass dort der sagittale Durchmesser sehr rasch abnimmt.

Die Hornhaut hat dieselbe Krümmung wie die Lederhaut und ist von derselben, wie aus der gleich folgenden Beschreibung hervorgeht, kaum zu unterscheiden. Eigentlich ermöglichen nur die Lage der vorderen Kammer, der Linse und des Ciliarkörpers die Erkennung derselben.

Lederhaut.

Sie zeigt sich sehr stark von langen, blassen Zellkernen durchsetzt; die Fasern erscheinen breiter und sehr wenig wellig, dagegen ist ihr Verlauf ein ganz regelmässiger. Zeichen von Entzündung fehlen.

Die Dicke ist am hinteren Pole am stärksten (0,67 mm), nimmt nach vorne hin etwas ab (0,56 mm), um an der Muskelansatzstelle wieder auf 0,64 mm anzuschwellen. Gegen die Hornhaut wieder geringe Dickenabnahme.

Die Abgrenzung nach aussen hin gegen die Episklera und das orbitale Gewebe ist eine sehr unvollkommene, stellenweise nur schwer zu erkennen.

Aber auch die Differenzierung von der Aderhaut ist nicht überall ganz scharf.

Hornhaut.

Dieselbe ist sehr klein. Ihre Abgrenzung gegen die Lederhaut ist keine scharfe, der Uebergang ganz allmählig.

Sie ist von zahlreichen Gefässen, die teils in Längs-, teils in Querschnitten getroffen sind, durchzogen und erweist sich als sehr zellreich.

Die Gefässe stammen aus Sklera und Episklera, keines aus der Membrana pupillaris. Nach vorne ist die Hornhaut abgegrenzt durch ein an den Rändern mehrschichtiges, in der Mitte zweischichtiges Epithel; dasselbe ist an den Rändern 18 μ, in der Mitte 14 μ dick; darüber kommt nach vorne eine dünne Lage platter Zellen, die kernlos sind, sich mit Eosin ziemlich stark färben und zu einer Lage zusammengebacken sind, die sich von der Unterlage etwas abhebt; an den Rändern geht diese 10 μ dicke Schichte in die oberflächlichste Schichte des Bindehautepithels über.

Die Bowman'sche Membran fehlt, ebenso ist von der Descemet'schen Membran nichts zu sehen.

Es fehlt aber auch der hintere Endothelbelag der Hornhaut; sie geht hier, wo nicht ein schmaler, die vordere Kammer darstellender Spalt sie davon trennt, direct in das hinter ihr liegende Mesodermgewebe über, von dem sie sich allerdings durch den scharfen Unterschied in der Anordnung der Zellen leicht scheiden lässt.

Die gesamte Dicke der Hornhaut beträgt rund 0,7—0,8 mm.

Bindegewebsstrang.

Bevor wir zur Schilderung der übrigen Gebilde des Augapfels übergehen, muss ich einen knorpeligen Strang erwähnen und näher beschreiben, der in der Topographie dieses Augapfels eine grosse Rolle spielt.

Innen-unten sieht man in der Lederhaut einen knorpeligen Strang, der alsbald durch den Ciliarkörper ins Bulbusinnere eindringt.

Der Beginn des knorpeligen Stranges findet sich innen unten als ein 0,5 mm dicker Streif in der Lederhaut, etwa dem Uebergangsteile der Bindehaut entsprechend. Er hebt sich scharf von der Lederhaut ab und ist gefässlos. Später gewinnt er sehr bald an Mächtigkeit und dringt durch einen unten und etwas nach innen gelegenen Spalt in dem Ciliarkörper in den Glaskörper ein.

Nachdem dieser Strang den Ciliarkörper passiert hat, wird er sehr rasch dicker und verläuft von unten gerade nach oben und hinten.

Der grösste Teil des Stranges besteht aus hyalinem Knorpel, der von derbem Bindegewebe eingeschlossen ist. Der Knorpelkern ist so mächtig, dass er in manchen Schnitten einen Durchmesser von 3 mm hat.

In dem diesen Knorpelstrang einschliessenden Bindegewebe dringen zahlreiche und ziemlich grosse Gefässe, die aus dem Ciliarkörper und der Aderhaut stammen, ins Bulbusinnere ein und verzweigen sich im Glaskörperraum, den der Knorpelzapfen nahezu vollständig ausfüllt.

Gleich hier sei noch erwähnt, dass sich an den hinteren Pol dieses Knorpelkernes (Textfig. 1, d) die Arteria hyaloidea und das dem Sehnerven entstammende Stützgewebe ansetzt, so dass er also den vorderen Pol mit dem hinteren Pol des Auges verbindet.

Wie die übrigen Gebilde des Auges sich zum Strange gelagert haben, soll später erwähnt werden.

Dagegen müssen wir auf einen andern Punkt noch etwas genauer eingehen, nämlich auf den Ursprung des Knorpelstranges. Nur für den oberflächlichen Beobachter endet er innen-unten in der Sklera; sieht man genauer zu, so findet man, dass der Strang eine Fortsetzung hat; allerdings ist dieselbe nicht knorpelig, sondern man erkennt sie nur an einer etwas anderen Anordnung der Skleralzellen und Lamellen, die am Schnitte einen Wirbel zu bilden scheinen, als ob daselbst ein drehrunder Bindegewebsstrang durchschnitten wäre.

Durch diesen Strang wird die Oberfläche der Lederhaut an der Innenseite leicht vorgewölbt und dadurch in dem darüber lagernden Ciliarkörper eine seichte Furche gezogen; allmählich geht die eigentümliche strangartige Anordnung der Lederhautzellen verloren und nur die Furche im Ciliarkörper lässt uns die Spur des verschwindenden Stranges noch ein Stück weit nach rückwärts verfolgen.

Eigentümlich und bemerkenswert ist die Richtung, in der dieser bindegewebige Endausläufer des Stranges verläuft. Er wendet sich von unten und innen langsam nach oben und hinten, so dass er mit seinem Ende nahezu bis zum horizontalen Bulbusmeridian gelangt. (Text-Fig. 1 e.) Ueber den Ciliarkörper hinaus lässt er sich nicht mehr nach rückwärts verfolgen.

Der ganze Strang bildet somit eine Schlinge, die etwas unterhalb des horizontalen Meridianes an der hinteren Grenze des Ciliarkörpers beginnt, sich langsam über den Ciliarkörper nach vorne und unten wendet, sich dann von unten und innen breiter werdend entlang der hinteren Hornhautfläche nach oben erhebt, um schliesslich durch die Oeffnung im Ciliarkörper in den Glaskörper einzutreten.

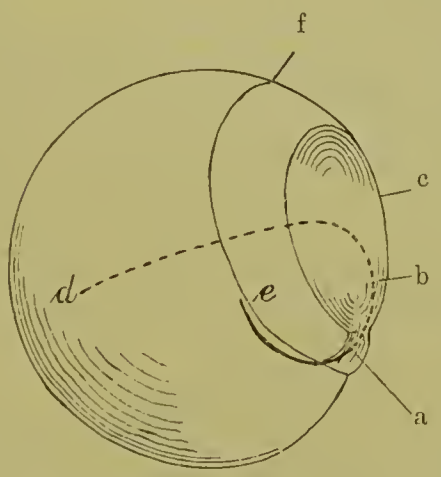

Fig. 1.

a = Colobom.
b = Bindegewebsknorpelstrang.
c = vorderer Rand der secundären Augenblase.
d = inneres Ende des Bindegewebs-Knorpelstranges.
e = Beginn des Stranges in der Lederhaut.
f = hinterer Rand des Ciliarkörpers.

Aderhaut: Sie setzt sich aus embryonalem, grosskernigem Bindegewebe zusammen, in dem nicht wenige verzweigte oder spindelförmige Pigmentzellen liegen. Gegen die Sklera grenzt sich die Aderhaut durch eine Lage zum Teil pigmentierter, spindelförmiger, grosskerniger Zellen ab, die parallel der Skleralfaserung ziemlich dicht aneinander liegen. An manchen Stellen sieht man in dieser Zelllage beginnende Spaltbildung. Auf

diese Lage folgt nach innen ein ziemlich gefässarmes, etwas pigmentiertes Bindegewebe von embryonalem Aussehen, auf dieses die Schicht der grossen Gefässe und dann erst die Capillarschicht. Die Dicke der Aderhaut schwankt zwischen 0,15—0,056 mm. An sehr vielen Stellen ist die oben angeführte Trennung in die einzelnen Schichten nicht durchzuführen.

Ciliarkörper.

Dieser ist ziemlich gut entwickelt, besonders die Muskulatur desselben (Tafel 1, Fig. 2, C). Dieselbe bildet ein dickes Lager von Muskelzellen mit langen Kernen, das sich gegen die Nachbarschichten scharf abgrenzt. Nach rückwärts schärft sich die Muskelschichte immer mehr zu und geht schliesslich ohne scharfe Grenze in die schon bei der Beschreibung der Aderhaut erwähnte, kernreiche Grenzzone zwischen dieser und der Lederhaut über.

An manchen Stellen ist der muskuläre Teil über 0,2 mm dick.

Die peripher gelagerten Zellen haben eine ausgesprochen meridionale Lagerung, bei den übrigen ist eine bestimmte Richtung nicht sicher zu erkennen.

Dem Muskelringe ist ein ausserordentlich gefässreiches Gewebe mit gelappter innerer Oberfläche, die Ciliarfortsätze aufgelagert (Taf. II, Fig. 7, Cf.) Diese Fortsätze sind lückenlos mit einer Pigmentschichte überkleidet, die in das Pigmentepithel der Netzhaut übergeht. Ausserdem ist aber derselben noch eine Epithelschichte aufgelagert, die mit dem inneren Blatt der Netzhaut zusammenhängt. Dieses einschichtige Epithel hat teils kubische, teils cylindrische Gestalt. Unten innen klafft in dem Ciliarkörper ein nach oben breiter werdender Spalt, der allmählich in den vorderen Rand der Augenblase übergeht. Durch das untere Ende dieses Spaltes tritt der oben beschriebene Strang ins Augeninnere.

Die Iris fehlt nahezu vollständig, nur ein winziger Zipfel am Ciliarkörper könnte vielleicht als Iris gedeutet werden. Die Oeffnung, die der Ciliarkörper nach vorne begrenzt, wird zum Teil durch die Linse, zum Teil durch den Knorpelstrang eingenommen; den übrigen Teil und den Raum zwischen diesen Gebilden untereinander und der Hornhaut nimmt ein ungemein gefässreiches, embryonales Gewebe ein, das die Linse umgreifend nach rückwärts in den Bindegewebsknorpelkern und den Glaskörper übergeht. Es stellt offenbar die aus dem Mesoderm hervorgehende Membrana pupillaris und die Membrana capsularis lentis dar.

Von oben her schiebt sich nun über die Linse eine kleine und kurze Falte der Ciliarkörperforttätze herab, die vielleicht als Iris gedeutet werden könnte.

Linse.

Die Form derselben ist annähernd kugelig. Sie ist hochgradig verkleinert (Taf. II, Fig. 7, L.). Eingeschlossen ist sie von einer vielfach gefalteten, ziemlich dicken Kapsel. An manchen Stellen scheint dieselbe doppelt zu sein. Andererseits finden sich aber auch wieder Stellen, wo der Nachweis der Kapsel nicht sicher gelingt. Die Linse ist eingebettet in ein ungemein zellreiches embryonales Bindegewebe, das überall von zahlreichen Gefässen durchzogen ist. An manchen Stellen besteht dasselbe nahezu nur aus Gefässen mit sehr spärlichem Zwischengewebe. Nach unten und zum Teil auch nach hinten wird die Linse oder vielmehr das dieselbe einhüllende gefässreiche Gewebe durch den Knorpelstrang, nach vorne durch die Hornhaut, nach den übrigen Seiten von den Ciliarfortsätzen begrenzt.

Von einer Zonula ist auch nicht die Spur zu sehen.

Die Linse hat einen Durchmesser von höchstens 1 mm. Innerhalb der Kapsel findet man keine Linsenfasern, sondern nur Zellen von sehr verschiedenartigem Aussehen. Nur an der Innenseite der hinteren Kapsel findet sich ein annähernd regelmässiger Epithelbelag. Sonst ist die Anordnung und das Aussehen der Zellen ein derart unregelmässiges, dass von einem solchen Epithelbelag nicht die Rede sein kann. Man findet neben embryonalen, grosskernigen Zellen zahlreiche, sehr grosse, blass mit Eosin gefärbte Zellen mit sehr blassem Kern; in manchen von ihnen sieht man Vakuolen.

An anderen Stellen wieder findet man zwischen den Zellen vereinzelte, sich mit Eosin sehr stark färbende, unregelmässige Schollen. Auffallend ist, dass diese Schollen besonders dort zahlreicher auftreten und dunkler gefärbt sind, wo der Gefässüberzug der Linsenkapsel ein besonders dichter ist. Ausserdem findet man eine Menge von violetten Krümeln. Diese mit Hämatoxylin stark gefärbten Körner finden sich in einer schalenförmigen Zone, die ähnlich wie dio Perinukleartrübung beim Schichtstar den Kern einschliesst. Dieser ist blass und in ihm sind keine bestimmbaren Formelemente. Die Krümmel haben sehr verschiedene Grösse. An einer Stelle sieht man sehr deutlich ihre Entstehung, indem in einer noch erkennbaren Zelle eine Anzahl sehr feiner violetter Pünktchen eingelagert ist. Diese Zelle ist aussen dem violetten Mantel angelagert.

Erwähnenswert wäre ferner, dass an manchen Stellen die der Kapselaussenfläche angelagerten Zellen vom Charakter embryonaler Bindesubstanzzellen einen epithelähnlichen Ueberzug bilden. Sehr bezeichnend für die starke Faltung ist der Umstand, dass es an einem Schnitte so aussieht, als ob ein Gefäss mitten durch die Linse zöge, was natürlich nicht der Fall ist.

Vordere Kammer.

Eine solche fehlt nicht ganz, wenn auch nur zwischen Linse und Hornhaut ge egene feine Spalten sie andeuten. An manchen Stellen nähert sich die Linsenvorderfläche ausserordentlich der Hornhauthinterfläche, doch nirgends bis zur Berührung, da überall wenigstens eine dünne Zellschichte des Mesoderms dazwischen lagert.

Netzhaut.

Das äussere Blatt derselben, das Pigmentepithel, zeigt einen ziemlich normalen Bau. Die Zellen haben eine Grösse von etwa 11 μ, sind zumeist sechseckig und von feinen, braunen, krystallähnlichen Pigmentkörnchen durchsetzt. An vielen Stellen, besonders wo die Pigmentschichte der Fläche nach geschnitten ist, sieht man einen grossen, mit Hämatoxylin gefärbten Kern. Das Pigmentepithel kleidet den Bulbus allseitig aus und geht nach vorne in das die Ciliarfortsätze überkleidende Pigmentepithel über, welches wie der ganze Ciliarkörper nach unten eine grosse Lücke aufweist. Während das Pigmentblatt der Netzhaut überall der Aderhaut fest anliegt, klafft zwischen ersterem und dem inneren Blatt eine grosse Spalte, und nur an wenigen Stellen liegen die beiden Blätter einander an; doch scheint dieser Spaltraum nur ein Kunstproduct, hervorgerufen durch die Härtung, zu sein, denn an verschiedenen Stellen erkennt man noch deutlich, dass die beiden Blätter einander früher berührt hatten.

Aussen sehen wir in der Netzhaut die Stäbchen und Zapfen, aufsitzend der wohl ausgebildeten Membrana limitans externa. Die darauf folgende Schichte der äusseren Körner ist abnorm stark entwickelt; sie imponiert als breites dichtes, dunkles Zellband; seine Dicke schwankt zwischen 0.054 und 0.036 mm.

Die mit Hämatoxylin sehr dunkel gefärbten Kerne sind ungefähr kreisrund und etwa 4 μ gross. Ein Protoplasmasaum ist nicht zu erkennen. In geringerer Zahl sind auch einige etwas grössere und blässere Kerne beigemischt, die zum Teil leicht oval sind. Die äussere retikuläre Schichte hat eine Dicke von 0.014—0.007 mm. Sie gleicht an vielen Stellen einer dichten, der Membrana limitans externa ähnlichen Membran. Ihr sitzt die innere Körnerschichte auf, die 0.036—0.024 mm breit ist, an Dicke also der äusseren Körnerschichte nicht viel nachgiebt, dafür aber ein weit lockreres Zellgefüge aufweist; auch ist die Färbung der Kerne keine so dunkle wie in der äusseren Körnerschichte. Die Kerne haben ovale Form und die Grösse beträgt 5 μ. Dazwischen findet man aber wieder kleinere, kreisrunde, dunklere Körner ähnlich denen der äusseren Schichte eingestreut.

Die sich anschliessende innere retikuläre Schichte misst 0.025—0.011 mm. Die Ganglienzellschichte ist 0.020—0.010 mm breit. Es sind dies Zellen mit ziemlich grossem, ovalem, blassem Kern. Ganz vereinzelte von den Zellen

haben Dreiecksform oder laufen nach einer Seite spitz aus, doch ist von Fortsätzen nichts zu sehen. Typische Ganglienzellen fehlen vollständig. Auch hier wieder finden sich wie selbst in den retikulirten Schichten die kleinen, dunklen Körner. Von einer Nervenfaserschichte kann an manchen Stellen gar keine Rede sein, an anderen scheint sie wohl vorhanden zu sein, aber hauptsächlich aus gliöser Stützsubstanz zu bestehen, die sich stellenweise mächtig verbreitert und allmählich in den Glaskörper übergeht.

In diesem Maschenwerk, in dem man deutlich Müller'sche Stützfasern unterscheiden kann, finden sich sehr zahlreiche Zellen eingelagert, die den eben geschilderten Zellen der verschiedenen Netzhautschichten entsprechen. Die Form der äusseren Körner überwiegt aber bedeutend.

An manchen Stellen sieht man als innere Begrenzung der Netzhaut gegen den Glaskörper hin eine feine Linie, die teils punktiert, teils in feinste Falten gelegt erscheint. Dieselbe Linie sieht man auch vorne beim Uebergang in den Ciliarkörper. Die Gefässe der Netzhaut beschränken sich hauptsächlich auf die innersten Schichten, schicken aber auch tief in die andern Netzhautschichten Ausläufer hinein. Dort, wo sich die innerste Netzhautschichte zu dem Maschenwerk verbreitert, bilden sie ein dichtes capillares Netz. Die ganze Netzhaut ist gefaltet, auch an jenen Stellen, an denen sie dem Pigmentepithel fest anliegt.

Es handelt sich, wie aus der gleich folgenden Beschreibung hervorgehen dürfte, sicherlich um kein durch die Härtung oder anderweitige Manipulationen erzeugtes Kunstproduct. Die Härtung hat nur das eine bewirkt, dass in Folge der nicht ganz gleichmässigen Schrumpfung sich zwischen dem Pigmentepithel und der eigentlichen Netzhaut ein Spalt gebildet hat. Die Falten haben die verschiedenste Grösse, zum Teil sind es lange flache Falten, zum Teil aber dicht aneinander gereihte, halbkreis- bis hufeisenförmige Bogen, dazwischen die mannigfaltigsten Uebergänge

Auffallend ist zunächst folgendes:

Nur bei einem kleinen Teil der Falten, nämlich den grossen, wird die Falte von allen Netzhautschichten gleichmässig gebildet. Die kleineren zeigen ein ganz anderes Verhalten. Hier nimmt die Krümmung in den einzelnen Schichten von aussen nach innen immer mehr ab. Am stärksten ist stets die äussere Körnerschicht mit den daran haftenden Stäbchen und Zapfen und der Membrana limitans externa gekrümmt, am wenigsten die Lage der Ganglienzellen. Während die äussere Körnerschichte vielfach Halbkreise oder gar Spitzbogen bildet, nimmt der Bogen nach innen hin stets an Durchmesser zu, also an Krümmung ab, so dass vielfach die innerste Schicht oder Schichten nur mehr einen kaum erkennbaren flachen, nach innen convexen Bogen bilden.

Vielfach ist die Krümmung ganz allein auf die äussere Körnerschichte beschränkt und die übrigen Schichten zeigen höchstens eine in den einzelnen verschieden stark ausgesprochene Verdickung. Aber nicht nur Falten zeigt die Netzhaut. Verfolgt man in der Serie den Querschnitt einer kleinen Netzhautfalte weiter, so findet man recht häufig schon in den nächsten Schnitten ein nach beiden Seiten hin rasches Kleinerwerden und Verschwinden desselben; dicht daneben taucht sofort ein neuer ähnlicher Querschnitt auf, der ebenso rasch wieder aufhört. Derartige Einstülpungen kann man doch nicht mehr als Falten bezeichnen; Sprossen-, Schlauch- oder Knospenbildungen sind jedesfalls bezeichnendere Ausdrücke.

Die Faltung und Knospung erfolgt, wenige Stellen abgerechnet, stets nach innen, glaskörperwärts, wenn auch in Folge der durch die Faltenbildung vielfach hochgradigen Verlagerung der Netzhaut manchenorts die Richtung umgekehrt zu sein scheint.

Wenn wir diese abenteuerlichen Bildungen in der Netzhaut weiter verfolgen, so bemerken wir hin und wieder Stellen in der äusseren Körner-

schicht mit lockerem Zellgefüge, ja kaum mehr erkennbarem Zusammenhang; diese Stellen liegen stets dort, wo zwei Netzhautarkaden mit scharfer Knickung in einander übergehen. Es sieht aus, als ob die Netzhaut an dieser Stelle auseinanderbrechen und in lauter Halbkreise zerfallen wollte.

Da und dort sieht man auch freiliegend, ohne jeglichen Zusammenhang mit der äusseren Körnerschichte ähnliche Zellbögen und Halbmonde. Daneben finden sich aber in noch viel grösserer Zahl geschlossene Zellringe von Kreis- oder Ovalform (Taf. II, Fig. 6, Z. R.). Diese Ringe werden gebildet von Zellen, die in allem und jedem den Charakter der äussern Körner aufweisen. Der Zellring zeigt gewöhnlich eine zwei- bis fünffache Zellreihe (Taf. I, Fig. 4 u. 5). Die innerste an das Lumen grenzende Reihe besteht aus keilförmigen Zellen, deren spitzes Ende nach innen, deren stumpfes nach aussen sieht. Das Verhältnis der Länge zur Dicke ist etwa 2 : 1 bis 2,5 : 1. Im peripheren Ende sitzt der kreisrunde, 3—5 μ grosse Kern. Gegen das Lumen hin werden diese Zellen durch eine deutliche, scharf ausgeprägte Membran abgegrenzt, die in allem mit der Membrana limitans externa übereinstimmt. Dieser Membran ist lumenwärts ein bis zu 3 μ breiter, mit Eosin stark rot gefärbter, nach innen ausgefranster Saum vorgelagert. Mit Immersion erkennt man an manchen Stellen einen Zusammenhang zwischen einer der eben beschriebenen Keulenzellen und einem solchen zapfenähnlichen Fortsatz. Die nach aussen von diesen keulenförmigen Zellen gelagerten Zellen haben einen grossen, dunkel gefärbten Kern, genau so wie die Körner der äussern Körnerschichte und sind so eng aneinander gepresst, dass man von einem Protoplasmaleib nichts erkennen kann.

So das Aussehen der typischen Zellringe. Davon giebt es allerdings kleine Abweichungen; so fehlt an manchen Stellen die das Lumen begrenzende Membran oder sie ist nur mit grösster Mühe zu erkennen. An solchen Stellen fehlen dann auch jene Gebilde, die den Stäbchen und Zapfenaussengliedern entsprechen würden.

An anderen Stellen fehlen wieder nur die letzteren, während die Membran vorhanden ist.

Ich will übrigens gleich hier erwähnen, dass sich auch an der in ihrem Zusammenhang erhaltenen äussern Körnerschichte mehrere Stellen finden, an denen Stäbchen und Zapfenaussenglieder und die Membrana limitans externa nicht oder nur sehr schwer nachweisbar sind.

Der Innenraum eines solchen Ringes ist entweder, abgesehen von dem ausgefransten Saume leer oder wir finden eine oder mehrere Zellen, die den Charakter der äussern Körnerzellen besitzen. Stellenweise finden sich auch Fasern, die Gliafasern sehr ähneln (Taf. I, Fig. 4). Viel variabler ist die Grösse und Form dieser Ringe. Die meisten haben Kreisform, viele sind oval. Der Durchmesser der Lichtung schwankt zwischen 5 und 60 μ, die Zahl der der Membran direct angelagerten Zellen schwankt zwischen 15 und 30.

Diese Zellringe sind in sehr grosser Zahl teils zwischen den Falten der Netzhaut eingelagert, teils liegen sie in grossen Massen der Innenfläche der Netzhaut auf und sind in dem gerade früher beschriebenen maschigen, kern- und gefässreichen Gewebe eingebettet, das sich zwischen Netzhaut und dem den Glaskörper ersetzenden Bindegewebe findet. Die Anordnung dieser Zellringe ist entweder ganz unregelmässig oder sie liegen in längeren oder kürzeren, teils geraden, teils gebogenen Reihen.

An manchen Stellen sieht man als Fortsetzung der äussern Körnerschichte eine Reihe jener oben erwähnten Halbmonde und Hufeisen, an die sich wieder in einer Linie eine Reihe von Zellringen angliedert. Ein wesentlicher Unterschied in dem Aussehen der alle diese Gebilde zusammensetzenden Formelemente kann unmöglich gefunden werden. Was die äussere Abgrenzung dieser Zellkränze anlangt, so wäre zu bemerken, dass dieselbe nahezu immer eine ganz scharfe ist, indem eine schmale Zone sehr kernarmen Gewebes das Gebilde von der Umgebung trennt.

Nur an wenigen dieser Ringe nehmen wir wahr, dass die Dichtigkeit der Zellanordnung nach aussen hin langsam abnimmt und so ein allmählicher Uebergang zu dem diese Gebilde einschliessenden, schon oben beschriebenen Gewebe geschaffen wird.

An einer Stelle, dieselbe ist in Figur 6 (Taf. II) dargestellt, sitzt der Innenfläche der Netzhaut ein polypenähnlicher Zapfen auf. Derselbe ist an seiner Basis 0,56 mm breit und 1,12 mm lang. Untersucht man die ganze Schnittserie, so findet man, dass es kein frei hängender Zapfen ist, wie der Schnitt glauben macht, sondern das kolbig verdickte Ende einer mächtigen Netzhautfalte. Scheinbar wurzelt dieser Zapfen — ich will diesen Ausdruck, da er für das Bild des Schnittes gut passt, weiter beibehalten — in der innern Körnerschichte. Untersucht man aber genau, so findet man eine Lücke in der äussern Körnerschichte, deren Ränder nach innen umgebogen sind und sich an manchen Stellen mühelos ins Innere des Zapfens verfolgen lassen. Der Zapfen besteht nahezu nur aus den oben geschilderten Zellringen, die einem feinfasrigen, von zahlreichen Zellkernen durchsetzten und von einem dichten Gefässnetz versorgten Gewebe eingelagert sind. Die äussere Begrenzung dieses Vorsprungs bilden die innere reticuläre Schichte und die Ganglienzellschichte, sowie ein dichtes Gefässnetz.

Nach vorne verdünnt sich die Netzhaut beim Uebergang auf den Ciliarkörper sehr rasch durch Abnahme der Zahl und der Dicke der einzelnen Schichten. Zuerst erkennt man noch drei Schichten, äussere, innere Körner und dazwischen die (äussere) reticuläre Schichte, nach etwa rund 0,2—0,3 mm Länge ist nur mehr eine etwa 70 μ dicke Schichte von Zellen vorhanden, deren Zellkerne immer mehr oval und blässer werden und sich senkrecht zur Netzhautebene stellen, diese Strecke ist höchstens 0,4 mm lang und geht in das cylindrische, später kubische Epithel des Ciliarkörpers über.

Die cylindrischen Zellen haben einen Zellkern von 8 μ Länge und 3 μ Breite; der Kern der kubischen ist annähernd kreisrund und etwa 7 μ gross. Die Zellkerne sind viel blässer als die der äussern Körnerschichte. Auch in diesem Teile der Netzhaut beobachten wir die Bildung von Zellringen, die gleichfalls nur dem innern, pigmentlosen Blatt der Netzhaut entstammen.

Diese Ringe, deren Zahl allerdings nicht sehr gross ist, unterscheiden sich recht gut von denen, die wir früher untersucht haben. Schon mit schwacher Vergrösserung erscheinen die sie zusammensetzenden Zellen blässer und zeigen die Ringe eine eigentümliche, radiär streifige Struktur. Mit stärkerer Vergrösserung erkennt man, dass diese letztere durch die radiäre Anordnung der stark länglichen Kerne erzeugt wird, dass die Zellkerne sich viel weniger mit Hämatoxylin färben und dass die den Stäbchen und Zapfen entsprechende Schichte vollständig fehlt, dagegen ist die das Lumen begrenzende Membran deutlich ausgeprägt. Ein Teil dieser Ringe hat einen mehrfachen Zellmantel, andere dagegen nur einen einfachen.

Ich habe mit Absicht die Schilderung der Netzhaut sehr breit angelegt, da die Zeichnungen, wenn das Schematisieren auch noch so sorgfältig vermieden wird, doch nicht ausreichen und man sich nur so ein klares Bild über den Grad von Entwicklung und Differenzierung, in dem sich die einzelnen Teile der Netzhaut befinden, bilden kann, was für jemanden, der mit ähnlichen Präparaten arbeitet und dieselben vergleichen möchte, unbedingt nötig ist.

Der Glaskörperraum wird von verschiedenen Gebilden eingenommen, deren teilweise schon Erwähnung geschah. Es ist dies erstens das kolbig anschwellende Ende des durch den Ciliarkörperspalt eindringenden Bindegewebsstranges. Dasselbe setzt sich zum grössten Teil aus hyalinem Knorpel zusammen; um denselben herum findet sich ein ihn nach aussen hin überkleidendes Bindegewebe von derber, fibrillärer Structur, an andern Stellen wieder Bindegewebe von grösserem Kernreichtum und embryonalerem Aussehen.

Dann ragt in den Glaskörperraum hinein jenes gleichfalls bereits geschilderte, maschige, kernreiche Netzhautgewebe vor und verengt denselben ebenso wie die Falten der Netzhaut hochgradig. Daneben sehen wir aber auch noch echtes, wenn auch ziemlich stark verändertes Glaskörpergewebe. Es ist dies ein sich mit Eosin recht stark färbendes, fast structurloses Gewebe, in dem sich ganz vereinzelte Zellen verstreut finden. Diese haben zum Teil dunkle, kleine, kreisrunde, zum Teil etwas grössere, blässere, ovale Kerne, ein Protoplasmasaum ist nicht sicher zu erkennen. Die Ränder dieses Gewebes sind unregelmässig, zackig, ausgefranst; auch sieht man daselbst stellenweise Andeutung einer faserigen Structur.

Dieses Gewebe findet sich nun in Form von verschieden grossen und sehr verschieden gestalteten Schollen zwischen den Falten der Netzhaut, an der Oberfläche des Bindegewebszapfens und an vielen Stellen in Form von langen bandartigen Streifen an der inneren Oberfläche der Netzhaut.

Als vascularisiert kann dieses Gewebe nicht bezeichnet werden, da die Gefässe dasselbe nur durchbrechen, um zu anderen Gebilden zu gelangen. Dagegen ist das den Knorpelkern umgebende Bindegewebe von Gefässen versorgt.

Sehnerv (Taf. I, Fig. 2S).

Breite desselben bei seinem Durchtritt durch die Sklera 1 mm, extrabulbär 1,2 mm.

Die Centralgefässe treten 4 mm hinter der Sklera am unteren Umfang in den Opticus ein.

Die Lamina cribrosa (Taf. I, Fig. 2c) ist gut entwickelt; ihre Fasern scheinen aus Aderhaut und Lederhaut zu stammen; sie liegt in der zwischen Sklera und Chorioidea gelegenen Ebene. Der Opticus ist sehr zellreich; mit starker Vergrösserung sieht man zahlreiche, blassrosa gefärbte, feine, wellige Fasern, die in die Nervenfaserschichte oder vielmehr die dieselbe ersetzende Gliaschichte der Netzhaut übergehen; Weigert'sche Markscheiden und Achsencylinderfärbungen misslangen an ihnen stets.

Der Zwischenscheidenraum ist offenbar erst in Bildung begriffen, denn man sieht nur an wenigen Stellen kurze Spalten. Und wenn man auch annimmt, dass derselbe durch Compression undeutlich geworden ist, so spricht dagegen folgender Befund. Man sieht an vielen Stellen in grosser Ausdehnung eine Ansammlung von Zellen, die eine scharfe Linie bilden und den Verlauf des werdenden Spaltes vorzeichnen.

Der Opticus ragt nach seinem Durchtritt durch die Lederhaut etwa 1 mm weit in das Innere der Bulbuskapsel hinein vor, ohne dass aber die Lamina cribrosa wesentlich verkrümmt wäre. Bemerkenswert ist, dass das Pigmentepithel der Netzhaut am unteren Umfang des Sehnerven sich an seiner Aussenfläche in die Höhe biegt und ihn ein kurzes Stück weit überzieht, während sich dasselbe am oberen Umfang nach rückwärts umschlägt und eine kleine Strecke zwischen Sehnerven und Aderhautrand eindringt.

Die Centralgefässe (Taf. I, Fig. 2, Ca) gehen in die Netzhaut und den Glaskörper über. Der Opticus selbst ist sowie seine Scheiden sehr gefässreich. Alle diese Gefässe sind wie alle übrigen Bulbusgefässe strotzend mit Blut gefüllt.

Aber noch etwas soll hier hervorgehoben werden. Man findet Gefässstämmchen, die, der Aderhaut und den Opticusscheidengefässen entstammend, mit dem Opticus ins Augapfelinnere eintreten, um sich gegen die Netzhaut hin zu verlieren. Nirgends ist eine solche Capillare in einem längeren Stück in einem Schnitte zu verfolgen; doch lassen sich bei Durchmusterung der Serien aus der Opticusscheide, bezw. der Aderhaut, bis in das Capillarnetz, das von den Centralgefässen nach ihrem Eintritt in den Augapfel gespeist wird und das Netzhaut und Glaskörper versorgt, Gefässreiser verfolgen. Ein directer Zusammenhang mit der Netzhaut kann allerdings nur vermutet werden.

Blutgefässe.

1. Vasa centralia retinae.

Die Centralgefässe treten durch den Opticuskopf ins Augeninnere ein und verzweigen sich reichlich

a) in und um den den Glaskörper ersetzenden Bindegewebe- und Knorpelstrang, treten von dort aus

b) in kleinen Aesten, aber in grosser Zahl in die Netzhaut und in die aus derselben gebildeten tumorartigen Massen ein, endlich anastomosieren sie

c) mit der Membrana capsularis lentis.

Im Opticuseintritt bestehen feine Anastomosen der Centralgefässe mit den stark entwickelten Gefässen der Opticusscheiden und der Aderhaut, so dass also auch diese sich an der Vascularisation der Retina beteiligen.

2. Vasa ciliaria.

Sowohl die hinteren als auch die vorderen Ciliararterien sind gut entwickelt und zeigen wie die Venen annähernd normale Anordnung. Sie liefern die Gefässe für die Aderhaut, den Ciliarkörper, die Membrana pupillaris und die Membrana vasculosa lentis, ebenso wie für die Hornhaut. Sie beteiligen sich aber auch an der Gefässversorgung der Netzhaut, allerdings nicht direct, indem sich nirgends Gefässsprossen aus der Aderhaut etwa durch das Pigmentepithel in die Netzhaut begeben, wohl aber indirect, indem zahlreiche kräftige Aeste aus dem Gefässnetz vor und um den Knorpelkern nach rückwärts in die Netzhaut abgehen, ferner aber noch durch die mit dem Sehnerven beschriebenen Aestchen, die sich aus der Aderhaut längs des Opticus ins Augeninnere hineinschlängeln.

Zahlreiche ziemlich kräftige Nervenstämme treten in der Umgebung des Sehnerven durch die Sklera und scheinen in der äussersten Schichte der Aderhaut weit nach vorn zu laufen. Sie haben keine Markscheiden.

Rechtes Auge.

Die Form desselben ist der des linken ähnlich, indem es eine deutliche Abplattung in sagittaler Richtung zeigt. In der Mitte ist der frontale Durchmesser 12 mm, der sagittale 7 mm. Dabei ist aber die innere und untere Augapfelhälfte gegenüber der äussern und obern entschieden in der Entwicklung etwas zurückgeblieben. Die Hornhaut liegt auffallend weit nach innen verschoben.

Zu bemerken wäre auch, dass nach aussen von der Hornhaut die vordere Bulbuswand stark eingesunken ist; doch dürfte dies auf Schrumpfung bei der Härtung zurückzuführen sein, wie aus der Beschreibung des Augeninhaltes hervorgeht.

Die Hornhaut dieses Auges ist wesentlich grösser als die des linken Auges, sie ist im horizontalen Meridian 2,3 mm breit und 0,7 mm dick. In der Krümmung unterscheidet sie sich nur wenig von der Lederhaut. Im allgemeinen unterscheidet sie sich in ihrer Structur wenig von einer normalen. Das Epithel ist drei- bis vierschichtig, die obersten Zellen sind abgeplattet, aber nicht so verändert wie links. Die ganze Schichte ist 21 μ dick. Die Bowman'sche Membran fehlt. Die Lamellen der Hornhaut zeigen normale Anordnung und Beschaffenheit, die Zellen sind nicht vermehrt. Die Descemet'sche Membran ist deutlich entwickelt, ebenso das ihr aufliegende Endothel. Anders verhält sich dies in den Randteilen der Hornhaut. Aussen und innen ist die Begrenzung gegen die Lederhaut recht scharf; in den vordersten Schichten greift Bindehaut und Episklera, in den tiefsten die Sklera etwas in die Hornhaut hinein vor, so dass diese hier vorne und hinten eingefalzt erscheint. Ganz anders verhält sich dies oben und unten. Oben greift die Bindehaut und Episklera in pannusähnlicher Weise weit über den Rand der Hornhaut hinüber, indem sich unmittelbar unter dem verdickten (0,028 mm) und unregelmässigen

Epithel eine Lage embryonalen Gewerbes, das reichlich mit aus der Episklera kommenden, regelmässig angeordneten Gefässen versorgt ist, in einer Dicke von 0,025 mm einschiebt. Die unmittelbar darunter liegenden Hornhautlamellen zeigen eine etwas wellige Anordnung, dann kommt wieder normale Hornhautsubstanz.

Unten, besonders aber unten innen ist die Grenze gegen die Lederhaut verwischt und es macht den Eindruck, als ob die letztere zungenförmig weit in die Hornhaut hineinragen würde, besonders in ihren tiefen, der vordern Kammer zugekehrten Lagen. Es sind dies jene Teile, die wie aus der gleich folgenden weiteren Beschreibung hervorgehen wird, der Vorderfläche eines ähnlichen Stranges anliegen, wie wir ihn schon am linken Auge beschrieben haben.

Die vordere Kammer ist ungemein seicht, sie misst an der tiefsten Stelle nur 0,15 mm. Sie ist erfüllt von einer mit Eosin zart rosa gefärbten, fein gekörnten Masse, offenbar einer geronnenen Flüssigkeit; ausserdem liegt an der hinteren Hornhautfläche ein zarter Beleg von roten Blutkörperchen. Auffallend ist der Befund einer freien Gefässschlinge in der inneren Hälfte der Vorderkammer. Aus dem unteren Kammerfalz, der von nicht differenzirtem Mesoderm dicht erfüllt ist, erhebt sich ein gefässhaltiger, mesodermaler Fortsatz, berührt an einer Stelle die hintere Hornhautfläche und sendet von dort ab ein einzelnes, bluthaltiges Gefäss frei in die Kammer; dasselbe zieht gerade nach oben und geht nahe dem oberen Kammerfalz in die vordere Fläche der Iris über, die daselbst eine kleine knopfförmige Vorragung in die vordere Kammer vorwölbt. Während dieses ganzen Verlaufes liegt der Strang, der 32 μ dick ist, vollständig frei in der Vorderkammer.

Ein auffallender Unterschied besteht zwischen dem äusseren und inneren Kammerfalz. Der innere ist ganz eng, ein schmaler Spalt, der äussere dagegen ein breiter Raum, dessen vordere und hintere Wand einander nahezu parallel laufen, so dass die äussere Begrenzungslinie 150 μ lang ist. Deutlich sieht man hier die Descemet'sche Lamelle den Kammerfalz auskleidend auf die vordere Fläche der Regenbogenhaut übergehen.

Wie im linken Auge finden wir auch in diesem einen ganz ähnlichen Strang im Glaskörper, die Abweichungen sind nur unbedeutender Natur.

Der Strang entspringt unten und etwas nach innen von der Medianebene hinter dem Ciliarkörper und hinter dem Aequator des Augapfels in der Lederhaut.

Er erscheint als eine prominente, der inneren Lederhautoberfläche aufsitzende Leiste (Txt. Fig. 2 f), die aus derselben hervorgeht, von deren Beschaffenheit sie sich anfangs nur sehr wenig unterscheidet.

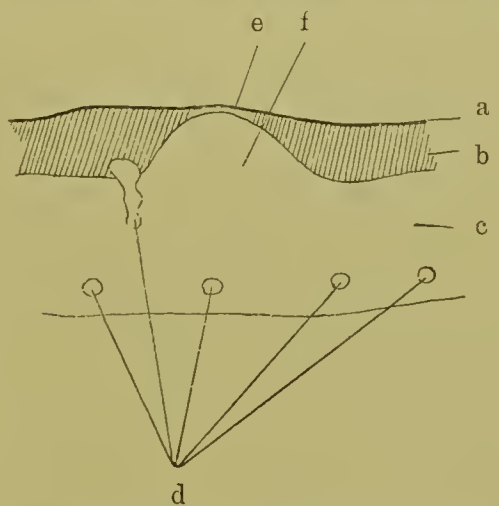

Fig. 2.

a = Pigmentepithel.
b = Aderhaut.
c = Lederhaut.
d = Gefässe der Lederhaut.
e = Colobom der Aderhaut.
f = Sporn.

Auffallend ist, dass die Sklera in der Umgebung des Stranges etwas gefässreicher ist als in ihren übrigen Teilen (Text-Fig. 2 d).

Im Strange selbst sieht man anfangs nur spärliche Gefässreiser, die sich hauptsächlich an seiner Grenze gegen die Sklera hin finden, die kaum zu erkennen ist. Der Strang wird in seinem Verlauf nach vorn immer dicker, drehrund und prominiert sehr stark über die innere Skleraloberfläche. Kurz vor Beginn des Ciliarkörpers hat er bereits einen Durchmesser von 0,39 mm. Dann nimmt die Höhe rasch zu, so dass er am Beginne des Ciliarkörpers bereits 0,28 mm hoch ist. Plötzlich, lange bevor er den vordern Rand des Ciliarkörpers erreicht hat, wendet er sich nach oben und hinten und dringt durch einen breiten Spalt im uvealen und retinalen Blatt der Augenhüllen in den Glaskörperraum ein. Er besteht hier aus einem derben, fibrösen centralen Kern, der von einem gefässreichen Bindegewebsmantel umgeben ist; dieser letztere entstammt der Uvea, während der centrale Strang der Sklera angehört. Sofort nach seinem Eintritt ins Bulbusinnere verbreitert sich der Strang sehr stark und beginnt die centrale Verknorpelung desselben. Die Einbruchspforte hat eine Breite von 1 mm. Nachdem der Zapfen ein kurzes Stück weit entlang der hintern Hornhautfläche emporgestiegen war, hört er nach oben hin auf, indem sich seine obere Begrenzung in das mesodermale, die Linse umgebende Gewebe verliert. An der Durchbruchstelle hat sein Querschnitt die Form eines vertical gestellten Ovales. Der Knorpelkern hat eine viellappige Oberfläche, er ist überall von dem gefässhaltigen Bindegewebsmantel umgeben und hat annähernd dieselbe Grösse wie am linken Auge, ist daher im Verhältnis zur Bulbusgrösse etwas kleiner; er ragt ungefähr 4 mm weit in den Glaskörperraum hinein vor, kommt aber dem Sehnerven nicht so nahe wie der Strang des linken Auges.

Die Lederhaut unterscheidet sich wenig von der des andern Auges, sie ist nur um eine Kleinigkeit dünner als am andern Auge.

Auch von der genauen Beschreibung der Aderhaut wollen wir absehen, auf die der andern Seite verweisen und nur die Unterschiede hervorheben.

Zunächst muss auf einen Defect in derselben verwiesen werden. Wir haben oben den Sporn beschrieben, den der an der Innenseite der Sklera nach rückwärts verlaufende Strang bildet: über diesem Kamm fehlt nun die Aderhaut nahezu vollständig, es besteht ein Aderhautcolobom von allerdings nur geringer Breite (Txt. Fig. 2, e). Zu beiden Seiten des Kammes wird die Chorioidea rasch schmäler und fehlt auf der Höhe desselben in einer Breite von 0,3 mm, allerdings stellen einige feine Fasern (Suprachorioidea) die Verbindung zwischen den beiden Hälften her. Nach vorne wird der Spalt entsprechend der Zunahme der Dicke des Stranges immer breiter und geht in das Ciliarkörpercolobom über.

Ausserdem muss bemerkt werden, dass aussen und unten aussen die Aderhaut in grosser Ausdehnung von der Lederhaut abgehoben und gefaltet ist. In dem so gebildeten Zwischenraume sieht man das lockere Maschenwerk der Suprachorioidea. Es entspricht diese Stelle der früher (Seite 580) erwähnten Einbiegung der Sklera und ich möchte sie so wie diese auch als Kunstproduct auffassen; wenigstens kann ich sonst keine genügende Erklärung dafür finden und der Umstand, der sogleich näher auseinander gesetzt werden wird, dass hinter dieser Stelle der Aderhaut, zwischen ihr und der Netzhaut eine grosse Ansammlung von Flüssigkeit während des Lebens bestanden hat, lässt sie ziemlich wahrscheinlich erscheinen; in der Härtungsflüssigkeit erfolgte offenbar eine ungleichmässige Schrumpfung. Auffallend ist auch hier die ungleichmässige Dicke der Aderhaut; besonders aussen und innen ist sie recht dünn.

Der Ciliarkörper hat das breite Colobom nach unten, sein muskulärer Anteil ist gut entwickelt; es hat den Anschein, als ob die Muskulatur sich an den Sporn ansetzen würde.

Die Ciliarkörperfortsätze (Taf. I, Fig. 1. Cf und Taf. II. Fig. 9. Cf.) sind innen mächtig entwickelt, einige haben eine Länge von 0,7 mm; es sieht aus, als ob sich der Ciliarkörper an der Innenfläche des Stranges anstemmen würde, um denselben wegzudrücken.

Viel weniger entwickelt sind aber diese Fortsätze aussen, so dass sie aussen oben nahezu vollständig fehlen, während der muskuläre Teil daselbst wohl ausgeprägt erscheint.

Ich will nicht vergessen, hier auf eine eigentümliche Spaltbildung hinzuweisen, die am vorderen Rande des Ciliarmuskels zu beobachten ist. Man sieht in dem Gewebe ein System von feinen Spältchen zwischen den Mesodermzellen, die hier spindelförmige Gestalt haben. Diese Schichte mit dem Spaltensystem ist aber durch eine Brücke von dichter gelagerten Zellen vom Kammerwinkel getrennt. Daneben findet sich aussen ein grösseres, blutführendes Gefäss, wahrscheinlich der Schlemm'sche Kanal.

Die Iris ist an diesem Auge recht gut entwickelt; sie weist allerdings ebenso wie der Ciliarkörper ein typisch gelegenes Colobom auf, zeigt aber sonst wenig Abweichungen von der Norm. Sie beginnt in der äusseren Hälfte weiter unten als innen und ist durchschnittlich 0,7 mm breit und 0,3 mm dick. Die vorderste Schichte wird von lockerem, gefässreichem mesodermalem Gewebe gebildet; in den centralen Partien lagern dahinter mehrere Gruppen von ohne Zwischengewebe dicht aneinander gelagerten Zellen, die am Querschnitt grossen Epithelzellen gleichen, während sie im Längsschnitt spindelförmig sind.

In diesen Zellgruppen findet man reichliche Pigmentkörner, während die vordere Schichte sonst pigmentlos ist. Ausserdem ragen zwischen diesen Gruppen aus dem Pigmentblatt der Iris Pigmentzapfen vor (Taf. II, Fig. 8, j). Das vordere Pigmentblatt der Iris ist dicker und pigmentreicher und sendet die erwähnten Zapfen nach vorn. Das hintere Blatt ist viel pigmentämer, dünner, scheint aus einer einfachen Lage polygonaler Zellen zu bestehen. An einzelnen Stellen hat sich diese Lage von der vorderen Schichte getrennt. Dieser hinteren Zelllage sitzt ein feines Häutchen auf, das an einzelnen Stellen fest anliegt, an andern wieder in Form von kleinen Falten abgehoben ist (Taf. II, Fig. 9, Z).

Diese Membran liegt der ganzen Irishinterfläche an, geht einerseits auf den Ciliarkörper und seine Fortsätze über, wobei sie stellenweise fein aufgefasert ist, wie wir dies an der Zonula zu sehen gewöhnt sind; andererseits geht dieses zarte Häutchen aber auf die Gefässe der Membrana pupillaris und der Membrana capsularis lentis, sowie auf die Zonula über.

Am Pupillarrande geht die Iris in die mesodermalen, die Linse umgebenden Membranen über, haftet auch stellenweise durch Vermittlung dieser recht innig an der Linsenoberfläche.

Recht eigentümlich ist auch folgendes Verhalten: Aussen nimmt in dem Masse, als die Iris sich deutlicher entwickelt, der Ciliarkörper oder vielmehr seine Fortsätze ab; es sieht aus, als ob die Iris nur ein etwas anders gelagerter Ciliarfortsatz wäre.

Die Linse liegt nach aussen und oben von dem vorhin beschriebenen grossen Bindegewebsstrang und nimmt den grössten Teil des Coloboms und der Pupille, soweit dies nicht schon dieser Strang thut, ein. Unten reicht sie sehr nahe an die hintere Hornhautfläche heran, ohne dass es aber zur directen Berührung käme.

Die Linse stellt sich als ein ungefähr 1,5 mm grosses, kugeliges Gebilde dar, das von einer 7 μ dicken Kapsel eingeschlossen ist. Diese Kapsel ist nicht prall gespannt, sondern hat eine flach-wellige Beschaffenheit, indem sie zahlreiche mehr minder flache, concave Einbuchtungen gegen das Linseninnere aufweist. (Taf. I, Fig. 3, Lk. Taf. II, Fig. 8 Lk.) Nur an der Innenseite ist an einer Stelle, an der die Linse dem Bindegewebsknorpelstrang eng anliegt, die Kapsel ein Stück weit nicht deutlich nachweisbar.

Ueberall, auch an der Hinterfläche, liegt der Kapselinnenfläche ein einschichtiges Epithel an. (Taf. II, Fig. 9.) Es sind 10 μ lange und 7 μ

breite Zellen mit grossem, ovalem Kern, die mit ihrer Längsachse parallel der Linsenoberfläche lagern; an einzelnen Stellen liegen sie in doppelter Schichte, nirgends fehlen sie.

Einige nähere Angaben über Unregelmässigkeiten sollen gleich Erwähnung finden.

Der Inhalt des Linsensackes lässt sich in mehrere Schichten trennen: wir können erstens einen Kern von ungefähr 0,7 mm Durchmesser unterscheiden, der blassrote Eosinfärbung und anscheinend vollständigen Structurmangel zeigt; nur bei starker Abblendung des Lichtes erkennt man eine zarte Faserung, die in flachen Bögen von vorn nach hinten führt; dieser Kern, der nicht ganz central, sondern mehr nach vorn und innen verschoben lagert, ist von einem nahezu geschlossenen Ringe von dunkelviolett gefärbten Concrementen (Kalkeinlagerungen) (Taf. I, Fig. 1, K) umgeben; nach aussen davon ist die Substanz wirklich structurlos und mit Eosin ziemlich dunkel gefärbt. Diese Schichte ist verschieden dick, am hinteren Pole der Linse ist sie am dicksten, vorn und innen, in der Nähe des Bindegewebsstranges fehlt sie stellenweise völlig, so dass dort die Kalkzone unmittelbar der Epithelschichte anlagert. (Taf. I, Fig. 3, K.)

Hier ist nun diese mächtig verdickt, die Zelllagen vielfach vermehrt, die Zellformen verändert. Besonders fallen grosse (13 μ und mehr), blassgefärbte, wie aufgebläht aussehende Zellen auf. (Taf. I, Fig. 3, g.) Dazwischen sieht man wieder Bildungen, die die Annahme einer stellenweisen Verdoppelung der Kapsel rechtfertigen könnten.

An diesen Stellen besteht auch aussen ein grosser Zellreichtum.

Die grossen, blasigen Zellen findet man auch hie und da innerhalb des Kalkringes. In den grossen Zellen sieht man stellenweise deutliche Vakuolen, auch ist die Kapsel der Linse vielfach durch eine Reihe von kleinen Blasen von ihrer Unterlage deutlich abgehoben.

Die Zonula Zinnii ist an diesem Auge ausgebildet. Wir finden hier die mit Eosin stark gefärbten, starren, gesplitterten Fäserchen, die ich mit den Splittern von feinen, zu Gespinsten verwendeten Glasfäden vergleichen möchte. (Taf. II, Fig. 8 u. 9, Z.) Diese Fasern, die bei der abnormen Lage der verschiedenen Teile begreiflicherweise in Längs-, Quer- und Schrägschnitten getroffen sind, gehen stellenweise in wellige, aber sonst ähnliche Fasern über, denen Zellkerne angelagert sind.

Dieses Fasersystem überzieht einerseits die Linse, soweit sie nicht mit andern Geweben in Berührung steht, und geht von derselben auf die Hinterfläche der Ciliarfortsätze und auch der Iris über; an vielen Stellen treten die Fasern in innige Verbindung mit den Resten der Membrana capsularis lentis und dem Glaskörperstrang.

Hier möge gleich auch die Bemerkung Platz finden, dass die Linse von spärlichen Gefässen umgeben ist, die einerseits mit dem mesodermalen Teile der Iris, andererseits mit dem Gefässsystem der Arteria hyaloidea in Verbindung stehen. (Taf. II, Fig. 8, K.)

Dem Gefässbefunde des anderen Auges kann ich nicht mehr viel hinzufügen; es herrscht bis auf Kleinigkeiten vollständige Uebereinstimmung. Die Anastomose zwischen den Gefässen des Zwischenscheidenraumes des Sehnerven und der Aderhaut einerseits und der Netzhaut andererseits, die sich links mit ziemlicher Sicherheit aus den Schnittserien construieren lässt, ist rechts nicht nachweisbar. Das Gefässnetz um die Linse ist weit weniger reich als links.

Auch von den Nerven dieses Auges lässt sich nicht viel neues anführen. Nur auf einen zufälligen Befund will ich aufmerksam machen. An einem Schnitte aus der oberen äusseren Bulbushälfte kann man einen Ciliarnerven nach seinem Durchtritt durch die Lederhaut zwischen dieser und der Aderhaut weit nach vorn bis in die Gegend des Ciliarkörpers verfolgen; diese Nerven sind also ganz gut entwickelt.

Wenn wir uns bei Betrachtung der im ganzen der des linken Auges ähnlichen Netzhaut zunächst dem äusseren Blatte zuwenden, so muss hervorgehoben werden, dass dasselbe überall der Aderhaut anliegt und gut ausgebildet ist; unten aussen ist es mit der Aderhaut zusammen abgehoben. An

einzelnen Stellen zeigt es aber auffallende Veränderungen; dort, wo nämlich die tumorartig verdickte Netzhaut dem Pigmentblatt fest anliegt, findet sich streckenweise deutlicher Schwund des Pigmentes.

Man findet Zellen, die nur mehr wenige oder gar keine Pigmentkörner enthalten; das Pigment liegt in den benachbarten Zellen der Netzhaut. An einzelnen Stellen scheinen die Zellen der Epithelschichte überhaupt ganz geschwunden zu sein. Die Glashaut der Aderhaut aber ist an sehr vielen Orten, besonders, wo das Pigment fehlt, deutlich zu sehen und scheint auch an den Stellen der stärksten Zerstörung des Pigmentes nicht zu fehlen. Einwanderung von Zellen des inneren Netzhaut-Blattes in das äussere oder gar in die Aderhaut ist an gar keiner Stelle zu erkennen. Eigentümlich ist, dass das Pigmentblatt in der äusseren und oberen Hälfte des Auges deutliche Duplikaturen bildet, die zum Teil pigmentlos sind und in den gleich zu beschreibenden Raum zwischen den beiden Blättern der Augenblase hineinhängen, sowie stellenweise den Netzhautklumpen überziehen, ja in ihn hineingezogen sind. Die Wurzel dieser Falten liegt vorne in der Ciliarkörpergegend. Aber auch der der Aderhaut anliegende Teil des Pigmentepithels ist in der oberen Hälfte stellenweise weniger pigmentiert. Es entspricht dies ungefähr jener Stelle, an der dem Ciliarkörper die Fortsätze mangeln.

Bei Beschreibung der eigentlichen Netzhaut kann ich mich wieder kurz fassen und auf die ausführliche Beschreibung der des anderen Auges hinweisen.

Als Unterschied wäre hervorzuheben, dass hier die Netzhaut in einem kleinen Knäuel im inneren unteren Bulbusraum liegt, während sie am linken Auge doch halbwegs denselben gleichmässig erfüllt, soweit diesen nicht andere Gewebe einnehmen. Zwischen den beiden Blättern klafft somit, da das Pigmentblatt der Aderhaut allseitig anliegt, ein mächtiger Spalt, der nahezu die ganze obere Bulbushälfte einnimmt. Dieser Raum ist erfüllt mit einer feinkrümeligen Masse, die der die Vorderkammer füllenden entspricht und offenbar geronnene, eiweissartige Flüssigkeit ist. Diese Masse hält so fest zusammen, dass sie bei Eröffnung des Augapfels von oben her als mächtiger graugelber Tumor in die Augen fiel. In diese Masse nun ragen die eben erwähnten Falten der Epithelschichte hinein, wobei sie zum Teil den entarteten Netzhautklumpen überziehen.

Ich möchte auch hier hervorheben, dass nicht nur die äussere Körnerschichte, sondern auch die anderen Zelllagen, so auch das Gliagewebe hypertrophirt sind. Vielleicht noch deutlicher als am anderen Auge tritt hier die Verdickung der innersten Schichte durch Glia und deren allmählicher Uebergang in den Glaskörper hervor. In dieses zarte Gliagewebe ragen die hypertrophirten äusseren Schichten hinein und lagern die schon beim anderen Auge zur Genüge beschriebenen Zellringe und Bogen. Doch heben sich auch hier die Zellringe allenthalben recht scharf von der Umgebung ab; die spärlichen Ausnahmen, in denen dieser Uebergang allmählich erfolgt, könnten vielleicht durch eine schräge Schnittführung erklärt werden. An einzelnen Punkten findet man in diesen inneren Netzhautschichten kleine Verkalkungsherde (Taf. I, Fig. 1. K.). An manchen Stellen, besonders vorne in der Nähe des Stranges erscheint die Netzhaut wie in die Breite gezogen, was besonders an den retikulären Schichten, deren radiäre Fasern dann sehr deutlich hervortreten, auffällt. Es wäre noch, und zwar für beide Augen, hervorzuheben, dass das Gliagewebe entschieden Neigung zur Bildung von Membranen ähnlich der Limitans externa hat.

Zur Glaskörperbeschreibung des linken Auges habe ich nichts hinzuzufügen.

Das eigentliche Glaskörpergewebe scheint noch spärlicher entwickelt zu sein wie links.

Der Befund an den Lidern und dem Orbitalinhalt soll für beide Seiten gemeinsam geschildert werden, da keine wesentlichen Abweichungen festzustellen waren.

Hier ist wohl auch der Platz auf eine Veränderung hinzuweisen, die sich in allen mikroskopisch untersuchten Teilen des Kopfes wiederholt, am Orbitalinhalt aber am deutlichsten hervortritt. Es ist dies die ausserordentliche Füllung aller Blutgefässe, besonders der Venen; es sind Zeichen einer starken Stauung im ganzen Gefässsystem des Kopfes vorhanden. Ausserdem bestehen zahlreiche Blutungen, die von den Venen auszugehen scheinen. Auch diese sind in der Orbita am häufigsten und auffallendsten, während sie in den Augäpfeln nahezu zu fehlen scheinen. Interessant ist, dass die Orbitalblutungen sich sehr häufig an die Muskeln halten (Taf. II, Fig. 7 i), sei es, dass die Blutung in den Muskel oder in seine nächste Umgebung erfolgt ist. An einer Stelle sieht man auch einen Bluterguss, der die Sehne des Muskels etwas von der Lederhaut emporhebt. Die Eintrittsstelle eines hinteren Ciliarnerven zeigt eine Blutung in seine Scheide.

Die Lider sind wohl ausgebildet. Es besteht ein deutliches Entropium, indem die ganze Lidrandfläche des Ober- und Unterlides auf der Bindehaut des Augapfels aufliegen. Die Haut der Lider ist stark nach innen gerollt, so dass dadurch ein Spalt entsteht, der etwa 8 mm tief und 1 bis 2 mm breit ist. Die Tarsi sind derart schräg nach hinten gerichtet, dass die convexen Ränder weit vom Bulbus abstehen, während die Mündungen der Meibom'schen Drüsen gegen den Bulbus gerichtet sind. An den Oberlidern sind die Tarsi infolge des Entropiums abgeknickt. Die Meiboom'schen Drüsen ebenso wie die acinösen Drüsen am oberen Rande des Tarsus des Oberlides sind sehr kräftig entwickelt. Abnorm stark entwickelt erscheinen ferner die accessorischen Thränendrüsen (Taf. I, Fig. 2 u. Taf. II, Fig. 7 d); sie bilden längs des ganzen oberen Uebergangsteiles eine ununterbrochene Kette von ziemlich grossen Drüsenlappen, deren Ausmündungsgänge sehr deutlich zu sehen sind.

Der Levator palpebrae sup. (Taf. I Fig. 2, e) teilt sich an seinem sehnigen Ende in zwei Bündel; das eine setzt sich an die Vorderfläche und den oberen Rand des Tarsus an, das andere strahlt in das Bindegewebe unter der Lidhaut und zwischen die Orbikularisbündel hinein aus; doch kann man nirgends Sehnenbündel direct bis in die Haut verfolgen.

Sehr deutlich ist der Müller'sche Muskel ausgebildet; seine Fasern entspringen am Unter- wie Oberlid aus dem die Sklera einhüllenden Bindegewebe; die des Unterlides strahlen in den Uebergangsteil und gegen den convexen Knorpelrand aus, die des Oberlides teilen sich in zwei Bündel, die die accessorischen Thränendrüsen umgreifend in der oberen Uebergangsfalte enden.

Die Cilien sind gut entwickelt. Recht auffallend ist eine Veränderung des Epithels der Bindehaut des Uebergangsteiles. Man findet Epithelzellen, die stark aufgequollen erscheinen, ihr Protoplasma ist schlecht gefärbt, der Kern deutlich zu erkennen. Diese bauchigen Zellen, denen gegen die freie Oberfläche vielfach die Abgrenzung zu fehlen scheint, kommen in wechselnder Zahl über die Bindehaut verstreut vor. An einzelnen Stellen finden sie sich in grosser Menge. Macerationserscheinungen fehlen. Der wiederholt versuchte Nachweis von Bakterien im Bindehautsacke misslang stets.

Ich kann die beschriebenen Gebilde nur als Becherzellen auffassen.

Der Follikel entbehrt die Bindehaut, doch ist sie reichlich von Lymphzellen durchsetzt, die stellenweise dichter gelagert sind, ohne sich jedoch von der Umgebung scharf abzugrenzen.

Ein eigentümliches Gebilde findet sich an der innern Orbitalwand. Dortselbst liegt in der Höhe des Ansatzes des Musc. rect. int., dicht unter der Bindehaut des Uebergangsteiles beider Augen eine knorpelige Platte (Taf. I, Fig. 1, a); dieselbe ist ungefähr 0,23 mm dick und in ihrer grössten Ausdehnung etwa 1,4 mm breit; sie bildet eine nach vorn concave Platte, an die sich rückwärts fibröses Gewebe ansetzt, das in den Musculus rect. int. übergeht. Die Platte besteht aus hyalinem Knorpel, und ist von derbem, fibrösem Gewebe, in dem sich Capillaren ver-

zweigen, eingeschlossen. In der an ihrer Vorderfläche befindlichen Mulde liegt ein ziemlich grosses Drüsenpaket; es sind acinöse Drüsenschläuche, die denen der Thränendrüse völlig gleichen. An einem Schnitte lässt sich ihr Ausführungsgang in den Bindehautsack nachweisen. Die Drüse hat einen Durchmesser von ungefähr einem halben mm. Vor dieser Knorpelplatte liegt eine dicke, vertical (parallel zur Bulbusoberfläche) gestellte Bindehautfalte, die 1 bis 2 mm lang, ungefähr 1 mm hoch und 0,5 mm dick ist.

Wenn wir zu den Thränenorganen übergehen, so finden wir eine sehr starke Entwicklung der Thränendrüsen, sowohl der orbitalen als auch der palpebralen, die deutlich von einander getrennt sind. Dass die accessorischen Drüsen längs des oberen Tarsusrandes sehr stark ausgebildet sind, wurde schon angeführt. Thränenpunkte und Thränenröhrchen sind normal. Das letztere hat einen Durchmesser von 0,04 mm und eine Länge von etwa 3 mm. Das untere Thränenröhrchen verläuft vollständig gestreckt, so dass es an einem Horizontalschnitt in seinem ganzen Verlauf zu sehen ist. Das obere scheint mehr gebogen zu verlaufen; sie münden getrennt in den Thränenschlauch ein. Dieser stellt eine sehr weite Röhre dar, die 0,7—1,5 mm weit ist. Seine Wand zeigt vielfache Ausbuchtungen (Taf. I, Fig. 1, T).

Die Epitheldecke besteht aus Cylinderepithel, das im allgemeinen zweischichtig ist. Die Dicke beträgt ungefähr 24 μ. Flimmerhaare scheinen zu fehlen.

Drüsen oder Follikel fehlen in der Wand. Nach unten hin wird der Schlauch etwas enger, man kann aber eine scharfe Grenze zwischen Sack und Thränennasengang nicht finden.

Weiter wäre eine sehr starke Knorpelbildung an der Trochlea hervorzuheben; in der Mitte des sehr grossen Knorpelkerns sieht man deutlich die Sehne und um dieselbe schmale, dieselbe gegen den Knorpel hin abgrenzende Spalten. Im übrigen soll von den Gebilden der Orbita nur noch das Ganglion ciliare Erwähnung finden, da es sehr schön ausgebildet ist; man sieht mächtige Ganglienzellen mit Kern und Kernkörperchen. Diese Ganglienzellen setzen sich längs der ein- und austretenden Nerven noch ein Stück weit nach vorn und hinten fort.

Auf das centrale Nervensystem will ich hier nicht näher eingehen, da seine Untersuchung nicht vollständig abgeschlossen ist. Dem bereits im Obductionsprotokolle gesagten will ich vorläufig nur weniges hinzufügen.

Weder im intracraniellen Teil des Opticus noch im Tractus gelang der Nachweis von Achsencylindern.

Die Weigert'sche Markscheidenfärbung gelang weder im centralen noch im peripheren Nervensystem.

Kurze Zusammenfassung der wichtigsten Thatsachen des mikroskopischen Befundes.

Augenhöhle: Knorpelplatte mit Drüsen am Grunde der Plica semilunaris; starke buchtige Erweiterung des Thränennasenschlauches, mächtige Knorpelbildung an der Trochlea, Blutungen in die Augenmuskeln und die übrigen Gewebe der Augenhöhle.

Augäpfel: Beide verkleinert, besonders der linke; beide von vorne nach hinten abgeplattet, besonders in der inneren Hälfte.

Hornhaut: Geringe Differenzierung gegenüber der Leder- und Bindehaut, rechts an umschriebenen Stellen, links in ganzer Ausdehnung. Beide sind sehr wenig gewölbt.

Vordere Kammer: Beiderseits sehr seicht, links kaum vorhanden, in der rechten ein freies Blutgefäss.

Lederhaut: zeigt embryonalen Charakter.

Aderhaut: Vielfach unvollständig entwickelt, zeigt rechts ein Colobom nach unten.

Ciliarkörper: Beiderseits breites Colobom nach unten innen.

Im rechten Auge fehlen aussen die Ciliarkörperfortsätze nahezu vollständig; die Iris scheint sich aus einem solchen Fortsatz zu entwickeln; daneben sieht man noch von der Hinterfläche des Ciliarkörpers Falten abgehen, die aus Zellen bestehen, welche wie unpigmentierte Pigmentepithelzellen aussehen.

Iris: Am rechten Auge bis auf das Colobom gut entwickelt, scheint in der äusseren Hälfte aus einem verlängerten und verlagerten Ciliarfortsatz hervorzugehen.

Links fehlt die Iris vollständig; eine kleine Falte der Ciliarfortsätze könnte vielleicht als Iris gedeutet werden.

Durch das Colobom zieht beiderseits ein bindegewebiger Strang aus dem unteren Umfang der Lederhaut in den Glaskörper, wobei er mit der noch vorhandenen Membrana pupillaris und Membrana capsularis lentis in innige Verbindung tritt. Dieser Strang ist innerhalb des Bulbusraumes verknorpelt; er steht mit den Resten des Glaskörpers und mit der Netzhaut in Verbindung. Durch den Strang ist beiderseits die Linse verschoben und zwischen Strang und Hornhaut eingeklemmt.

Linse: Verschiebung, Einklemmung zwischen Glaskörperstrang und Hornhaut, Schrumpfung, starke Faltung der verdickten Kapsel, Wucherung und Abplattung des Kapselepithels, Bläschenzellen, Verflüssigung der Randteile, Kapselkataract, Kalkschale um den centralen, wenig veränderten Kern.

Glaskörper: Der der Lederhaut entstammende Strang geht in den Glaskörperraum über und endet daselbst, indem er sich in eine mächtige Masse hyalinen Knorpels umwandelt. Ausserdem finden sich nur spärliche Reste, fast nur Spuren von Glaskörpergewebe; auch scheint Gliagewebe aus den innersten Netzhautschichten den Glaskörper zum Teil zu ersetzen.

Sehnerv: Er ragt beiderseits weit in den Binnenraum des Auges vor und besteht aus reichlichem Bindegewebe mit viel Glia und einem dichten Capillarnetz.

Nervenfasern und Markscheiden sind nicht nachweisbar.

Gefässe: Die Arteria hyaloidea ist stark entwickelt, geht vorne in das die Linse umgebende Gefässnetz über, das wieder mit den durch das Colobom aus der Aderhaut kommenden Gefässen Zweige austauscht.

Netzhaut. Die Schichten derselben sind sämtlich vorhanden; die Dicke derselben weicht im ganzen nicht wesentlich von der

Norm ab. Bis auf die Ganglienzellenschichte und Nervenfaserschichte zeigen alle ihre annähernd normale histologische Zusammensetzung; diese beiden bestehen aber vorzugsweise aus Glia, jedesfalls fehlen die Nervenfasern und fast alle Ganglienzellen.

Beide Netzhäute sind stark gefaltet und lagern in wirrem Knäuel um den den Glaskörper ersetzenden Knorpelstrang. Ausser diesen Falten bildet aber die Netzhaut nach innen gerichtete Bogen, die von ganz flacher Ausbiegung bis zum Spitzbogen alle möglichen Krümmungsformen aufweisen. Zum Teil betreffen sie alle Schichten, doch stets von aussen nach innen rasch an Stärke der Krümmung abnehmend, zum Teil werden sie nur von der äusseren Körnerschicht gebildet; die übrigen Schichten erscheinen dann zu beiden Seiten eines solchen Bogens verdickt, wie zusammengedrängt. Die Basis dieser Einstülpungen ist (nach Reconstruction aus den Serienschnitten) kreisrund.

Ausserdem finden sich zwischen den Falten der Netzhaut Zellringe von kreisrunder oder ovaler Form, die Quer- oder Längsschnittbilder von Zellkugeln oder Zellschläuchen. Sie bestehen aus der äusseren Körnerschichte, der Membrana limitans externa und den Stäbchen und Zapfen. An der Bildung einzelner dürften sich auch noch andere Schichten beteiligt haben.

An manchen Stellen erscheint die Netzhaut in allen ihren Schichten bei lockerer Anordnung ihrer Elemente verbreitert, als ob sie mechanisch auseinandergezerrt wäre.

II.

In den folgenden Zeilen sollen die einzelnen pathologischen Veränderungen genauer besprochen und ihre Bedeutung gewürdigt werden. Doch will ich es hier zunächst noch vermeiden, auf die Pathogenese der ganzen Missbildung näher einzugehen, sondern erst zum Schlusse die Entstehung der Missbildung darstellen.

Bei der Erörterung des pathologischen Befundes der Augenhöhle wollen wir die Hyperämie und die Blutungen voranstellen.

Das mikroskopische Bild und die Beachtung des Obductionsprotokolles zwingen uns zu der Diagnose Stauungshyperämie bedingt durch den Geburtsact, und lassen uns eine active, entzündliche Hyperämie mit Sicherheit ausschliessen.

Höchst interessant sind an diesem Befunde die zahlreichen Blutungen ins Gewebe der Orbita. Besonders reich an grossen Blutungen sind die äusseren Augenmuskeln.

Es ist dies ein Befund, welcher in hohem Grade geeignet ist, scheinbar angeborene, in Wirklich-

keit aber bei der Geburt erworbene Augenmuskellähmungen zu erklären.

Derartige anatomische Befunde im Orbitalgewebe sind meines Wissens selten und werden überhaupt nur in der französischen Litteratur erwähnt. Die Blutungen im Bulbus selbst, die viel bekannter sind, sind in unserm Falle unbedeutend.

Recht bemerkenswert erscheint weiter der Fund einer Knorpelplatte in beiden inneren Lidwinkeln.

Diese Platte kann wohl nicht anders denn als der Knorpel des dritten Lides aufgefasst werden. Der Knorpel, die Drüsenlage und der Zusammenhang mit der Plica semilunaris beweisen dies genügend.

Auf die übrigen pathologischen Veränderungen der Orbitae näher einzugehen habe ich gegenwärtig keine Veranlassung.

Zu den Bulbusveränderungen übergehend, soll hier zuerst des Bindegewebsstranges als der auffallendsten Veränderung Erwähnung geschehen.

Der Strang setzt sich aus Geweben zusammen, die in die Gruppe der Bindesubstanzen gehören, er entspringt und endet in Geweben mesodermalen Ursprungs und tritt auf seinem Weg ins Augeninnere wieder nur mit mesodermalen Gebilden in direete Verbindung.

An seinem Ursprung aus dem Mesoderm ist somit nicht zu zweifeln.

Nun steht aber im fötalen Leben das mesodermale Gewebe im Innern der secundären Augenblase mit dem dasselbe umgebenden in Verbindung und zwar in der fötalen Augenspalte und am vordern Rande der seeundären Augenblase.

Unser Strang und das mesodermale Bindegewebe des Auges haben beide denselben Ursprung, ersterer in Leder- und Aderhaut, letzteres in dem Gewebe, aus dem diese beiden entstehen; beide umgreifen den vordern Rand der secundären Augenblase, beide stehen mit Hornhaut, Iris, Ciliarkörper und Membrana eapsularis in Verbindung, beide enden im Glaskörperraume.

Die Annahme, dass unser Strang ein Rest dieses Gewebes ist, erscheint somit wohl begründet.

Es fragt sich nur noch das eine, ob dieser Strang in einen direeten Zusammenhang mit der fötalen Augenspalte gebraeht werden kann oder ob er einem jener vielen mesodermalen Gefässstränge entspricht, die an irgend einer andern Stelle den vordern Rand der secundären Augenblase übersehreiten.

Die Lage am untern innern Umfang des Augapfels, sowie die tiefe Kerbe im Ciliarkörper sprechen sehr für die erstere Annahme.

Dazu kommt noeh der Umstand, dass sich dieser Strang — allerdings nur im reehten Auge — weit über die Grenze des Ciliarkörpers in die Lederhaut naeh rückwärts verfolgen lässt,

dass er leistenförmig ins Bulbusinnere vorspringt und die Aderhaut darüber einen Defect, ein Colobom, aufweist.

Um den Beweis für die Behauptung, dass wir es mit einem Reste eines bestimmten embryonalen Gewebes zu thun haben, zu vervollständigen, wäre die Erklärung der Ursache dieser Persistenz nötig. Dies will ich jedoch auf später verschieben, um die Pathogenese derartiger Missbildungen im Zusammenhang zu besprechen.

Hier nur noch weniges.

Die Ursache für diese Missbildung kann nur liegen in dem Ausbleiben eines physiologischen Vorganges, der Ursache für die Rückbildung dieses Stranges oder in dem Auftreten eines pathologischen Zustandes, der das mesodermale Gebilde derart verändert, dass es diesem physiologischen Vorgange genügenden Widerstand entgegensetzen kann. Ein solcher pathologischer Vorgang, der hier in erster Linie, ja vielleicht allein in Betracht käme, wäre die Entzündung. Gewiss könnten einzelne der von uns gefundenen Veränderungen auch einer intrauterinen Entzündung ihre Entstehung verdanken; es ist aber nicht die unbedeutendste Veränderung vorhanden, die **nur** in einer Entzündung ihre Erklärung finden könnte.

Es fehlt jedes sichere Zeichen einer abgelaufenen oder noch vorhandenen Entzündung; die Symmetrie und ausserordentliche Aehnlichkeit der Veränderung an beiden Augen spricht nicht minder wie der Mangel jeglicher pathologischen Verbindung mit irgend einem Gebilde, mit dem der Strang entwicklungsgeschichtlich nichts zu thun hätte, gegen den entzündlichen Ursprung.

Der Umstand, dass sich der Strang am linken Auge mit seinem rückwärtigen Ende etwas nach oben wendet, so dass er sich der Horizontalen nähert, findet in der von Vossius nachgewiesenen Drehung des Auges seine ganz ungezwungene Erklärung.

Die Verknorpelung des Stranges ist nichts absonderliches, wenn es auch ein recht seltener Befund ist. Wir müssen den Knorpel als durch einen metaplastischen Vorgang aus Bindegewebe erzeugt auffassen.

Solche Knorpelbildung im Glaskörperraum wurde schon von de Vincentiis, Hess und Dötsch beobachtet, Wagenmann fand Knorpel in einem Bulbusrudiment, Mitvalsky in der Sklera eines Colobomauges. Ueber einen ähnlichen metaplastischen Vorgang berichtet Lange, der an Stelle des Glaskörpergewebes Fett vorfand.

Da wir eben die Frage nach dem Vorhandensein von entzündlichen Veränderungen im Auge aufgeworfen haben, mag hier gleich die Besprechung der Hornhautveränderungen ihren Platz finden. Die linke Hornhaut ist in ihrer Gänze, die rechte nur in ihren Randpartien vascularisiert. Links hat das Gewebe derselben sehr grosse Aehnlichkeit mit dem der Sklera; nicht der histologische Befund, sondern nur die topographischen Be-

ziehungen ermöglichen ein sicheres Erkennen der Hornhaut.

Nach Nussbaum tritt erst nach der Bildung der Vorderkammer durch Spaltbildung im Mesoderm die Stratificierung der Hornhaut auf; vorher haben Cornea und Sklera denselben Bau. Nun ist aber an unserm Auge die Vorderkammer noch gar nicht fertig ausgebildet. Ist es da verwunderlich, wenn die Hornhaut in diesem Falle ihren skleralen Charakter nicht aufgegeben hat? Ja, wird man einwenden, aber trotzdem befinden sich auch in diesem Stadium niemals Gefässe in der embryonalen Hornhaut. Zugegeben, dass dies richtig ist — Nussbaum sagt darüber gar nichts und über eigene Untersuchungen verfüge ich leider nicht — so ist es doch sehr wahrscheinlich, dass die Hornhaut, wenn sie ihren ursprünglichen skleralen Charakter beibehält, sich auch im Sinne der Sklera weiter entwickeln und sich auch ohne Entzündung mit Gefässen versorgen wird. Die Ursache der Verspätung der Spaltbildung liegt aber hier klar zu Tage; es ist dies offenbar der Bindegewebsstrang, der an der Stelle liegt, an der die Vorderkammer entstehen soll. Der Zustand der linken Hornhaut hat somit mit einer Entzündung höchst wahrscheinlich gar nichts zu thun.

Wie steht es aber mit der rechten Hornhaut? Hier ist die Vascularisation nur eine teilweise; im obersten Abschnitt liegt die Gefässzone dicht unter dem Epithel, im untersten in der Umgebung des Stranges. Die mittleren Teile sind vollständig normal. Von der unteren tiefgelegenen Vascularisation gilt dasselbe, was wir eben von der linken Hornhaut behauptet haben; durch den Strang wurde an dieser Stelle die Ausbildung der Vorderkammer verhindert, bezw. gehemmt, darum blieb auch an dieser Stelle die Differenzierung aus oder wurde vielmehr nur eine unvollkommene.

Was aber das pannusähnliche Gewebe am oberen Rande anlangt, so citiere ich zu seiner Erklärung abermals Nussbaum, der bei einem fünfmonatlichen menschlichen Embryo wohl an der Descemet'schen Membran typisch gelagerte Hornhautlamellen, in den vordersten Schichten der Hornhaut aber vollständigen Mangel der Orientierung fand, sodass sie in das gleich beschaffene Gewebe der Conjunctiva übergingen.

Wenn wir bedenken, dass wir es in unserem Falle mit einer nicht ausgetragenen Frucht zu thun haben und dass alle Teile der Augen Zeichen gehemmter Entwickelung aufweisen, so ist unser Befund durch Nussbaum's Beobachtung sehr erklärlich.

Ob sich in seinem Falle Gefässe fanden, sagt Nussbaum leider nicht. Aber auch, wenn dies nicht der Fall wäre, können wir das Vorhandensein derselben in unserer Hornhaut auf die gleiche Weise erklären wie links.

Es ist also auch an dieser Hornhaut **nichts** zu finden, was auch nur mit Wahrscheinlichkeit auf eine vorausgegangene oder bereits abgelaufene Entzündung hindeuten würde.

Erwähnenswert wäre noch die geringe Krümmung der Hornhäute, die wir wohl auf dieselbe Ursache werden zurückführen dürfen, die die Entwickelung der vorderen Kammer behindert hat und die auch die geringere Entwickelung der unteren inneren Bulbusabschnitte und die Abplattung beider Augäpfel veranlasst haben dürfte; vielleicht ist sie in dem Bindegewebsstrange zu suchen, vielleicht aber auch in einer intrauterinen Schädigung, die bei der Erörterung der Pathogenese ausführlich erwähnt werden soll.

Das frei in der vorderen Kammer des rechten Auges ausgespannte Blutgefäss soll nur deshalb eigens hervorgehoben werden, weil es geeignet ist die anatomische Erklärung für eine klinische Beobachtung abzugeben, die Schoute vor kurzer Zeit veröffentlicht hat. Die Uebereinstimmung zwischen der klinischen und der anatomischen Beobachtung ist recht gross; es fehlt weder die Verbindung mit der Hornhaut noch das Gewebshügelchen in der Iris.

Die Deutung ist nicht zweifelhaft, wir stimmen vollständig überein, indem wir es für einen Rest des mesodermalen Gewebes halten, das ursprünglich den ganzen Raum der vorderen Kammer einnimmt.

In der Beschreibung der Regenbogenhaut habe ich die dichte Lage grosser Zellen rings um die Pupillaröffnung, die der Pigmentlage aufruht, hervorgehoben (Taf. II, Fig. 9, j). Sie kann wohl nur als Anlage des Sphincters aufgefasst werden. Ich habe schon bei der Beschreibung hervorgehohen, dass in ihr reichliches Pigment eingestreut ist und starke Pigmentzapfen in sie hineinragen. Das ganze Bild könnte im Sinne der Nussbaum'schen Anschauung von der Entstehung des Sphincters aus dem vorderen Rand der secundären Augenblase gedeutet werden. Doch will ich mich jedes bestimmten Urteils vollständig enthalten. Eine Anlage des Dilatators konnte ich nicht entdecken, woran wahrscheinlich die dichte Pigmentierung Schuld trägt.

Die eigentümliche Spaltbildung rings um den vorderen Rand des Ciliarmuskels entspricht jenem System von Spalten, das mein Chef schon vor vielen Jahren beim Embryo beschrieb und als Anlage des Ligamentum pectinatum auffasste. Die Zonula stellt sich als ein System von Fasern dar, die von der Hinterfläche des Ciliarkörpers, der Ciliarfortsätze und der Iris in Uebereinstimmung mit dem zuerst von Czermak angegebenen Befunde an Embryonen (Taf. II, Fig. 9) ausgehen und auf die Linse übertreten; es scheint, als ob ein Uebergang dieser Fasern in den Glaskörper stattfände, doch ist ein genaues Urteil darüber bei der starken Verlagerung schwer zu gewinnen.

Beide Linsen sind hochgradig verändert, sie zeigen die Zeichen der starigen Entartung.

Diese Veränderung wird an Linsen in derart missbildeten Augen nicht so selten beobachtet und meist auf mangelhafte Ernährung zurückgeführt.

Von mangelhafter Ernährung aber können wir in unserem Falle, wenigstens in Bezug auf das linke Auge nicht wohl sprechen, denn die Linse dieses Auges ist von einer dichten Gefässmembran eingeschlossen.

Wir müssen uns also nach einer andern Ursache umschauen.

Da jegliches Anzeichen einer Entzündung fehlt, können wir auch diese so häufige Ursache der Startrübung ausschliessen.

Bei Durchsicht der reichen Starliteratur stösst man auf eine Form dieser Linsenerkrankung, die ausserordentlich genau mit unserem Bilde übereinstimmt. Wintersteiner beschreibt diese Form als typisch für die Startrübung bei Netzhautgliom.

Ich legte mir die Frage vor, ob hier chemische oder mechanische Schädlichkeiten die Veranlassung zur Startrübung abgeben. Da ähnliche Formen auch bei Sarkom des Uvealtractes, nach Unterbindung der Wirbelvenen mit darauffolgender Drucksteigerung und nach Massage der Linsenkapsel, allerdings auch bei Entzündungen beobachtet worden sind, neige ich der Ansicht zu, dass hier in erster Linie mechanische Momente ausschlaggebend waren.

Beide Linsen liegen in unserem Falle nicht an ihrem normalen Platze, sondern sind zwischen der Hornhaut und dem Bindegewebsstrange eingeschlossen; rückwärts lagert der Strang und der Netzhautklumpen auf der Linse.

Selbstverständlich wird bei diesen Verhältnissen die Linse im Laufe ihrer Entwicklung häufig Verschiebungen erlitten haben. Dass aber hier noch ein anderes Moment in Frage kommt, nämlich ein Druck von vorne her, will ich später bei der Erörterung der Pathogenese des Colobomauges auseinandersetzen.

Wintersteiner fasst die violette Kugelschale in dem Star als hyaline Degeneration auf.

In unseren Linsen sind sicher Kalkteilchen eingelagert; wenigstens kann ich die feinen, sich mit Hämatoxylin dunkelviolett färbenden Pünktchen in den Linsenzellen nicht anders deuten.

Sicher hyaliner Natur scheinen die mit Eosin stark gefärbten Tropfen zu sein.

Ob nicht auch einzelne von den grösseren violetten Schollen, die eine runde Begrenzung zeigen, Hyalin sind, will ich nicht behaupten. Es hat wohl auch keine so grosse Bedeutung, da eben beides regressive Metamorphosen darstellen, die häufig in der Linse vorkommen, und da die Verkalkung eine der Hyalinentartung häufig folgende Erscheinung ist, ja angegeben wird, dass sie sich stets auf dem Boden der Hyalinentartung entwickle.

Die Kapseleataract entstand fraglos auf dem Kapselepithel durch Wucherung und zwar dort, wo die Linsenoberfläche mit den derberen Gebilden der Nachbarschaft in innigere

Verbindung tritt. Dass von aussen eingewanderte Zellen die Kapselauflagerung gebildet haben könnten, ist nicht anzunehmen.

Die in der Beschreibung der Linse gemachte Notiz, dass es den Anschein hat, als ob die Linsenkapsel an einzelnen Stellen fehle, beruht darauf, dass die Kapsel dort, wo sie sehr schräge vom Schnitte getroffen wurde, schwer oder gar nicht sichtbar ist.

Ein wirkliches Loch oder ein Spalt ist in der Linsenkapsel keiner von beiden Linsen zu erkennen.

Unter den Veränderungen am Sehnerven wäre ein scheinbar recht unbedeutender Befund etwas hervorzuheben.

Der Sehnervenkopf beider Augen weist ein sehr dichtes Netz von Capillaren auf; beiderseits gelingt es nun, Anastomosen dieses aus der Centralarterie gespeisten Gefässsystems mit den Gefässen der Sehnervenscheide und der Aderhaut nachzuweisen, links aber gelingt es mit ziemlicher Sicherheit solche Gefässreiser bis in die Netzhaut hinein zu verfolgen.

Nun hat aber O. Schultze für das Säugetierauge den Nachweis erbracht, dass die Membrana vasculosa retinae, aus der die definitiven Netzhautgefässe hervorgehen, ursprünglich von der Aderhaut her mit Blut versorgt wird; erst allmählich geht in einem späten Zeitpunkte des fötalen Lebens auf dem Wege von Anastomosen die Blutversorgung auf die Centralarterie des Sehnerven über.

Diese Art und Weise der Entwicklung ist allerdings für das menschliche Auge noch nicht nachgewiesen. Ich glaube aber, dass der Befund der capillaren Verbindungen in unserem Falle sehr für die Berechtigung der Uebertragung dieses Entwicklungsvorganges aufs menschliche Auge spricht.

Nebenbei sei noch darauf hingewiesen, dass auch der so häufige Befund der cilioretinalen Gefässe dieser Annahme günstig ist.

Schon O. Schulze weist in diesem Sinne auf die cilioretinalen Gefässe hin und betont, dass sie möglicherweise „die abnorme Ausbildung eines normalerweise vorübergehenden Embryonalzustandes sind“. Eine Reihe von anatomischen Befunden verschiedener Untersucher stützt diese Annahme.

Ob die starke Prominenz beider Sehnervenköpfe ins Bulbusinnere durch Zugwirkung zu erklären ist, weiss ich nicht sicher, denn man muss bedenken, dass die Sehnervenpapille in den ersten fötalen Lebensmonaten schon bei normaler Entwicklung sehr weit in den Binnenraum prominiert.

Es dürfte in unserem Falle der Sehnerv durch die Verbindung mit der langsam oder gar nicht wachsenden Knorpelmasse in seiner embryonalen Lage festgehalten worden sein und dadurch eine Art Zug bei der weiteren Entwicklung des Augapfels entstanden sein. Die Abhebung der Aderhaut in der

unteren Hälfte des rechten Augapfels betrachte ich, wie schon bei der Beschreibung erwähnt, als ein Kunstproduct.

Es mögen in unserem Falle die ungleiche Beschaffenheit des Augapfelinhalts und die durch den Strang an der Unterseite geänderte Spannung der Wand zur Entstehung dieses Spaltes beigetragen haben.

Zum Schlusse dieses Abschnittes wäre noch die Frage nach dem Zeitpunkte, in dem die Erkrankung der Augen einsetzte, zu beantworten.

Es lässt sich diese Frage sehr gut von der Pathogenese trennen, da wir nur unter den vielen Ueberbleibseln aus dem fötalen Leben die entwicklungsgeschichtlich älteste Bildung herauszusuchen brauchen. Diese ist in den beiden Mikrophthalmi die tiefe Kerbe im vorderen-unteren Rande der Augenblase, eine Bildung, die wir gar nicht anders denn als Rest der fötalen Augenspalte auffassen können. Da sich aber im menschlichen Embryo diese Spalte in der zweiten Hälfte des zweiten Monats vollständig schliesst, so müssten wir den Beginn der Störung ins Ende des zweiten Monats verlegen.

Einen weiteren Anhaltspunkt giebt die Linse des rechten Auges; die des linken Auges ist zu sehr geschrumpft, als dass man einen sicheren Anhaltspunkt gewinnen könnte; rechts jedoch kann die Schrumpfung nicht sehr stark gewesen sein, da die Kapsel nur ganz flache Faltung aufweist. Bei Vergleichung mit Präparaten normaler Embryonenaugen zeigt sich, dass die Linse aus dem dritten fötalen Monat grösser ist.

Die Schrumpfung in Rechnung gezogen, müssten wir zu dem Schlusse kommen, dass die Erkrankung spätestens im Beginne des dritten Monats eingesetzt hat.

Auch die Grösse des linken Auges berechtigt uns, da die Bulbuskapsel keine Zeichen von Schrumpfung aufweist, die Störung spätestens in den dritten Monat zu verlegen.

Einen sehr wichtigen Anhaltspunkt gewährt aber die mangelhafte Ausbildung der Ganglienzellschichte und der Mangel der Opticusfasern; da nach His ihre Entwicklung schon in der fünften Lebenswoche zu beginnen pflegt, so berechtigt uns dieser Umstand, das Einsetzen der ersten Störung noch etwas weiter zurückzuverlegen, als wir dies eben gethan haben. Alle dieseGründe sprechen dafür, dass die Veranlassung zur besprochenen Missbildung bereits in der zweiten Hälfte des zweiten Fötalmonats gegeben gewesen sein dürfte.

III.

Unter Berücksichtigung der Entwicklungsgeschichte und der reichen Litteratur der Missbildungen des Auges ergiebt sich aus meinen Befunden der in den folgenden

Zeilen entwickelte Erklärungsversuch für die Entstehung der vorliegenden Missbildung.

In erster Reihe handelt es sich natürlich um die Mikrophthalmi (Zwergaugen); wir müssen aber auch dieFrage der Spaltaugen (Schizophthalmi), gleichfalls in den Kreis unserer Beobachtungen ziehen, denn, wenn auch nicht alle Spaltaugen gleichzeitig Zwergaugen sind, so besteht doch wahrscheinlich zwischen den beiden Erkrankungen ein nicht blos zufälliger, sondern ein innerer Zusammenhang.

Von allen Colobomen des Auges wollen wir nur die Macularcolobome von der Erörterung ausschliessen, weil über dieses Gebiet zu wenige pathologisch-anatomische Untersuchungen vorliegen, um halbwegs sicher über die Entstehung derselben urteilen zu können. Auch ist ihr entwicklungsgeschichtlicher Zusammenhang mit den übrigen Colobomen doch noch recht zweifelhaft. So lange übrigens unsere Kenntnisse über die Bildung der physiologischen Macula nicht genauere sind, als wir sie jetzt besitzen, ist wahrscheinlich auch die Untersuchung der pathologischen Macula wenig aussichtsvoll.

Schon vor einem halben Jahrhundert sprachen sich Ruete, v. Stellwag und v. Arlt, indem sie sich auf die Untersuchungen Remak's und v. Ammon's, v. Arlt auch auf eigene Beobachtungen stützten, für den ursächlichen Zusammenhang zwischen der fötalen Augenspalte und den oben angeführten Missbildungen (den Spaltaugen) aus, sie fassten dieselben als Bildungshemmungen auf.

Die Theorie der Entwicklungshemmung ist die älteste, sie verdankt ihr Entstehen den Altmeistern unserer Wissenschaft. Aber die Anhänger dieser Theorie blieben nicht auf diesem einfachen Standpunkte stehen, sondern bemühten sich unserem Causalitätsbedürfnis Rechnung tragend aus den anatomischen Befunden, die nicht nur an Zahl, sondern vor allem auch an Genauigkeit zunahmen, die Ursache dieser Störung in der Entwicklung des Auges zu finden.

Ausgehend von der Beobachtung des so ausserordentlich häufigen Vorkommens atypischer Bindegewebsstränge und Gefässe an der Unterfläche des missbildeten Auges, im Boden des Coloboms und selbst im Glaskörper hat sich eine Reihe von Beobachtern, so Manz, H. Becker, Hess, Bock, Dötsch und andere, dafür ausgesprochen, dass die Persistenz des mesodermalen Fortsatzes, der im fötalen Auge durch die Augenspalte in die Höhle des Augenbechers führt, die Ursache des mangelhaften Schlusses der fötalen Augenspalte und damit des Spaltauges sei. Alle diese Untersucher stützen sich nicht nur auf klinische Beobachtungen, sondern in erster Linie auf ein reiches anatomisches Material; besonders müssen in dieser Hinsicht die Arbeiten von Bock und Hess hervorgehoben werden.

Abweichend davon will Deutschmann und mit ihm eine Reihe von andern Untersuchern das Spaltauge und die mit ihm einhergehenden Missbildungen durch intrauterine Entzündung entstehen lassen.

Zweifellos giebt es intrauterine Augenentzündungen, zweifellos können dieselben Kleinbleiben des Augapfels, umschriebene Defecte oder Ausbuchtungen in der Wand der Bulbuskapsel, sowie abnorme Strangbildungen hervorrufen; zweifellos giebt es eine Reihe von angeborenen Augenerkrankungen, deren Entstehung, will man den Thatsachen nicht geradezu Gewalt anthun, nur durch die Annahme einer intrauterinen Entzündung erklärt werden können. Aber ich hoffe, dass man mir Recht geben wird, wenn ich behaupte, dass die Zahl jener Spalt- und vielleicht auch Zwergbildungen des Auges, bei denen zweifellose Zeichen einer intrauterinen Entzündung nachgewiesen werden können, nicht sehr gross ist.

Freilich, wenn man jeden pathologischen Befund, der möglicherweise auch auf entzündlichem Wege entstanden sein kann, wenn man jedes Zeichen einer formativen Reizung gleich als Beweis für das Vorhandensein einer floriden oder abgelaufenen Entzündung und damit als Ursache der ganzen Missbildung auffasst, dann schnellt die Zahl solcher Fälle in die Höhe. Doch lässt sich z. B. die Vascularisation und Trübung der Hornhaut, die vielfach als Zeichen einer vorausgegangenen Entzündung gedeutet wird, wie ich oben gezeigt habe, auch ganz gut anders erklären, so brauchen wir die Cataractbildung durchaus nicht auf eine Entzündung zurückzuführen, so ist eine Entzündung, die eine cataractöse, verkalkte Linse durch Reizung in ihrer Umgebung erzeugen kann, noch lange kein Beweis für eine entzündliche Entstehung der ganzen Missbildung.

Es ist vielleicht gut, aus theoretischen Gründen Spaltbildung und Zwergwuchs zunächst auseinanderzuhalten, obwohl beide überaus häufig zusammen vorkommen und man, wenn man die Grenzen des Zwergwuchses ziemlich weit zieht, nur wenige Spaltaugen finden wird, die nicht auch der zweiten Gruppe zugeteilt werden müssten.

Die Spaltaugen lassen sich in drei Gruppen teilen:

1. Reines Spaltauge, Colobom ohne merkliche Abweichung des Auges von der Normalgrösse.
2. Spaltauge mit Zwergwuchs.
3. Spaltauge mit Zwergwuchs und Cystenbildung.

Eine vierte Abteilung, Spaltauge mit Cyste und ohne Zwergwuchs zu schaffen, ist nicht nötig, da Cystenbildung, vielleicht einzelne sehr seltene Fälle abgerechnet, immer mit Mikrophthalmie verbunden ist.

Auch für das Zwergauge will ich drei Abteilungen aufstellen: erstens das reine Zwergauge, welches im grossen und ganzen die Gestalt und den Bau des normalen Auges besitzt und nur in seiner Grösse davon abweicht. Selbstverständ-

lich sollen Persistenz der Arteria hyaloidea, der Membrana pupillaris oder ähnliche Missbildungen kein Grund sein, um solche Augen aus dieser Gruppe auszuschalten. Die zweite Gruppe enthält das Zwergauge mit Spaltbildung und in die dritte will ich jene Fälle einreihen, wo sich schwere, atypische Verunstaltung der Kleinheit zugesellt. Der gleichzeitige Bestand eines Coloboms soll dabei keinen Ausschliessungsgrund für diese letzte Gruppe abgeben, schon aus dem Grunde, weil derartige, complicierte Fälle uns keine Aufklärung über die Genese des typischen Coloboms geben können.

Es dünkt mich vorteilhafter zu sein, vorläufig unsere Betrachtungen auf das Spaltauge zu beschränken und erst später die Zwergbildung in den Kreis derselben zu ziehen.

Die oben genannten Forscher haben ja auch in erster Linie die Spaltbildung bei der Aufstellung ihrer Hypothesen im Auge gehabt.

Eine locale Entzündung als Ursache der Spaltbildung könnte entweder vor oder nach Schluss der fötalen Spalte einsetzen.

Eine Entzündung, die erst nach Schluss der Spalte beginnt, wird im ganzen Netzhaut-Aderhautbereich dieselben Verhältnisse vorfinden, und es wäre nichts als ein gewiss seltener Zufall, wenn sich ein solcher chorioiditischer Herd gerade im Bereich der früheren Spalte entwickeln würde. Wir müssten annehmen, dass wir dieselben Veränderungen gerade so häufig auch in jedem anderen Bezirk des Augenhintergrundes antreffen würden.

Der Befund Antonelli's, der in den Augen eines Kindes teilweise Startrübung und Zeichen einer diffusen Chorioretinitis und Neuritis fand, spricht sehr für diese Annahme. Die Mutter des Kindes litt nämlich während des vierten bis sechsten Schwangerschaftsmonates, also zu einer Zeit, in der die Spalte sich bereits geschlossen hatte, an einem schweren Abdominaltyphus. Antonelli nimmt nun einen ätiologischen Zusammenhang zwischen der Infectionskrankheit der Mutter und den entzündlichen Veränderungen in den Augen des Kindes an, was gewiss nicht unberechtigt ist. In dem Befunde deutet aber gar nichts auf eine besondere Beteiligung der Augenspaltengegend hin.

Wir könnten also bei Entstehung der Colobome nur mehr an eine Entzündung vor Schluss der Spalte denken. Die Wahrscheinlichkeit einer solchen ist aber nicht sehr gross, da doch Erscheinungen, die nur im Sinne einer vorausgegangenen Entzündung gedeutet werden können, wenigstens im Bereiche des Coloboms zu fehlen pflegen. Es wäre hier allerdings die interessante Beobachtung Leber's und Addario's, die eine angeborene Panophthalmie mit Bacillenbefund bei einer Ziege untersuchten, anzuführen. Da die Entzündung in dem einen Auge nicht sehr hochgradig, war veranlasste dies die genannten Autoren zu der gewiss berechtigten Annahme, dass möglicherweise in nicht allzu langer Zeit alle Spuren der Entzündung hätten verschwinden können, so dass ein späterer Untersucher

wohl ein missbildetes Auge, nicht aber die Zeichen der ursächlichen Entzündung gefunden hätte.

Dieser Befund muss uns veranlassen, die Grenzen der Entzündung als Ursache des Zwergwuchses weiterzuziehen, als man dies bisher gethan hat; ob aber die Anhänger des entzündlichen Ursprunges der Spaltbildungen Ursache haben, diesen Fall in ihrem Sinne zu verwerten, möchte ich doch bezweifeln, da eine nur wenige Wochen alte Augenanlage eine Panophthalmie doch kaum ohne bleibende Spuren der Entzündung überstehen dürfte. Aber auch abgesehen davon lässt das häufige Zusammenvorkommen von Spaltauge mit Missbildungen anderer Körperteile, die sicher nicht auf Entzündung zurückgeführt werden können (wie Hasenscharte und Kieferspalte, Offenbleiben des Foramen ovale u. a.), den Gedanken an einen direct entzündlichen Ursprung der Colobome freilich nicht unmöglich, aber unwahrscheinlich erscheinen.

Wieder eine andere Theorie vertreten Kundrat und Rählmann, die die Ursache dieser Missbildungen in einer primären Erkrankung des Gehirnes, speciell des Zwischenhirns, suchen wollen. Ich will jetzt nicht näher darauf eingehen, da ich später den Nachweis versuchen will, dass diese Theorie sich sehr wohl mit der Annahme einer Verzögerung des Schlusses der fötalen Augenspalte verträgt, und komme jetzt nochmals auf die erste Theorie zurück.

Diese stützt sich auf die unbestreitbare anatomische Thatsache, dass in einer ungewöhnlich grossen Zahl von einschlägigen Fällen der Nachweis von abnormen Bindegewebs- und Gefässsträngen erbracht werden kann, die ihrer Lage nach mit dem die Augenspalte passierenden Mesoderm in Zusammenhang gebracht werden müssen. Auch unser Befund bestätigt die Richtigkeit dieser Beobachtung. Dass in den älteren Veröffentlichungen nicht davon die Rede ist, darf uns nicht Wunder nehmen, wenn wir berücksichtigen, dass man damals nicht danach suchte und daher zartere Stränge leicht übersah, abgesehen von der Unvollkommenheit der damaligen Methoden.

Aber es giebt auch einige zuverlässige Veröffentlichungen, in denen der Nachweis dieser Bildung gleichfalls mangelt.

Doch brauchte dies nicht allzusehr in's Gewicht zu fallen, da sich diese Fälle wohl auf andere Weise erklären liessen; aber das Studium der Entwicklungsgeschichte muss uns stutzig machen. Jenes dünne Fädchen sollte die Ränder der fötalen Augenspalte an der Vereinigung verhindern, die Ränder jener Blase, die durch ihr Wachsthum dem Auge seine Gestalt und Grösse bestimmt?

Dies erschiene dann wahrscheinlich, wenn die alte Anschauung über die Umbildung der primären in die secundäre

Augenblase richtig wäre, nach der die vordere Wand durch die Linse, die untere durch das Mesoderm eingestülpt wird.

Auf die Frage, ob der Glaskörper dem Mesoderm oder dem Ektoderm entstammt (Fischel) oder vielleicht beide an seiner Bildung beteiligt sind, brauche ich hier nicht einzugehen, da sie für die uns beschäftigende Frage keine Bedeutung hat.

Die Gefässe entstammen jedesfalls dem Mesoderm und sie können unter den pathologischen Verhältnissen, die ich als die Ursache der Colobombildung ansehe und in den folgenden Zeilen auseinandersetzen will, das Bindegewebe ins Augeninnere leiten.

Es giebt Tieraugen, bei denen die secundäre Augenblase lange vorher zustande kommt, bevor die Linse sich zu bilden beginnt. Nicht die Linse stülpt die Wand der Blase ein, sondern diese stülpt sich selbst ein. Dass dies aber auch für den Menschen gilt, beweist der Fall H. Becker's, in dem es zur Bildung einer secundären Augenblase kam, ohne dass je die Spur einer Linse vorhanden gewesen wäre. Dasselbe, was für die vordere Wand der Blase erwiesen ist, können wir ruhig auch auf die untere Wand übertragen. Wir brauchen uns vor dieser Annahme durchaus nicht zu scheuen, denn den Vorgang der Ein- und Ausstülpung allein durch Oberflächenvermehrung können wir ja am Centralnervensystem, und zu diesem gehört das Auge entwicklungsgeschichtlich, hundertfach beobachten.

Warum geschieht diese Einstülpung gerade an der Vorder- und Unterfläche? Dies mag wohl mit den Ernährungsverhältnissen, mit der Gefässversorgung zusammenhängen, denn, wie Nussbaum betont, es wirken neben den Kräften in den Zellen der Blase sicher auch Aussenkräfte von Seiten des Ektoderms und Mesoderms mit; doch brauchen wir darauf nicht einzugehen. Das Mesoderm stülpt also die Augenblase nicht ein; es ist nur bestimmt die Lücken auszufüllen; es kriecht dort hinein, wo ihm andere Gewebe freiwillig Platz machen.

Ein solches Gewebe sollte die Ränder des fötalen Spaltes an der Vereinigung verhindern? Es wäre dies nur dann denkbar, wenn wir eine rasche und sehr starke Hypertrophie desselben annehmen dürften. Diese wäre nur möglich durch aussergewöhnlich günstige Ernährung dieses Zapfens; die müsste aber doch auch den anderen Geweben in der Umgebung zukommen und in irgend einer Weise nachweisbar sein, oder es könnte eine abnorme starke Mesodermanlage die Unterseite des Augapfels einnehmen; aber auch davon müsste in dem einen oder anderen Fall etwas zu sehen sein. Es bliebe somit nur übrig, an eine entzündliche Hypertrophie dieses Zapfens zu denken, für die aber, wie wir ja vorhin auseinandersetzten, die Beweise mangeln.

Es liegt daher eine entgegengesetzte Auffassung näher. Sollte der Mesodermfortsatz nicht vielleicht deswegen persistieren, weil die physiologische Veranlassung seines Ver-

schwindens weggefallen ist? Was ist denn die Ursache, dass der mesodermale Gefässfortsatz sich gerade in der Ebene der Ränder des fötalen Augenspaltes differenziert? Was innerhalb derselben liegt, verliert sich in dem Glaskörper, was ausserhalb derselben liegt, geht in den mesodermalen Hüllen des Auges auf. Die Ursache können wir doch nur in dem Schlusse der Spalte suchen. Daraus folgt aber, dass der mesodermale Fortsatz fortbestehen wird, wenn der Schluss der Spalte unterbleibt. Sobald dieser Schluss ausbleibt, wird das weiche, sulzige, embryonale Mesodermgewebe den Entwicklungsgang fortsetzen wie in den übrigen mesodermalen Geweben des Körpers; es wird sich in derberes, widerstandsfähigeres Bindegewebe umwandeln.

Wenn wir aber die Ansicht teilen, dass der Glaskörper ektodermalen Ursprungs ist und normalerweise nur Gefässe die Spalte durchziehen, so ist es sehr naheliegend anzunehmen, dass der mangelnde Verschluss der Spalte dem Bindegewebe Gelegenheit giebt, in den Glaskörperraum zu gelangen.

Mit der blossen Behauptung, das Primäre sei das Offenbleiben der fötalen Spalte, das Secundäre die Persistenz oder Einwanderung des Mesoderms, ist allerdings wenig geholfen. Erstens müssen wir die Ursachen nachweisen, die das Offenbleiben der Spalte bewirken können, und zwar nicht nur deren theoretische Möglichkeit, sondern auch deren practisches Vorkommen in der Pathologie des Embryos; wir müssen aber auch den Nachweis erbringen, dass sich die typischen Fälle von Spaltbildung auf diesem Wege erklären lassen.

Ich stellte mir zunächst die Aufgabe, die mechanischen Ursachen zu finden, die das Offenbleiben der fötalen Augenspalte bewirken können.

Eine solche haben wir schon besprochen, nämlich die Einlagerung eines fremden Gewebes in die Spalte. Wie ich aber bewiesen zu haben glaube, kann diese als primäre Ursache für die Spaltbildung des Auges für gewöhnlich nicht in Frage kommen.

Indem ich mir ein Modell der secundären Augenblase aus einem Gummiball herstellte und mich an demselben über die verschiedenen Möglichkeiten unterrichtete, fand ich, dass, wenn man auf gewisse Stellen der Blase drückt, die der fötalen analog angelegte Spalte klafft.

Kennen wir eine Erkrankung der Schwangeren oder des Kindes, die geeignet wäre, einen solchen Druck auf die Anlage des Auges zu veranlassen?

Es ist eine bekannte Thatsache, dass Mangel an Amnionflüssigkeit Spaltbildungen, die Entwicklung von Strängen und allen möglichen anderen Missbildungen zur Folge haben kann.

Die Amnionflüssigkeit hat eine rein mechanische Aufgabe, sie soll den Embryo vor äusseren Schädlichkeiten schützen, sie soll seinen einzelnen Teilen genügenden Spielraum zum Wachstum verschaffen. Ist nun zu wenig von dieser Flüssigkeit vorhanden, so kann sehr leicht auf die sich entwickelnden Teile ein Druck ausgeübt werden, der sie in ihrer Ausbildung hemmen oder wenigstens den arbeitenden Kräften eine andere Richtung geben kann. Einerseits kann die Amnionkappe sich selbst zu eng an den Körper anschmiegen und dadurch einen Druck ausüben, viel häufiger aber dürfte durch sie ein Nachbarkörperteil gegen das Auge angedrückt werden.

Es fragt sich daher, welche Gebilde sind geeignet bei Mangel an Amnionflüssigkeit einen solchen Druck auszuüben.

Wir müssen da im allgemeinen auf einen Entwicklungszustand Rücksicht nehmen, der dem zweiten Monat des embryonalen Lebens entspricht, denn in diesen Zeitpunkt werden wir bei den meisten Spaltaugen den Beginn der Entwicklungsstörung verlegen müssen.

Nach den Bildern in His (Anatomie menschlicher Embryonen, Leipzig 1882) sind in diesem Stadium die vorderen Enden der oberen Extremitäten sehr wohl imstande, auf die Augenanlage einen solchen Druck auszuüben, besonders, wenn man die ausserordentlich prominente Lage der Augenblasen berücksichtigt.

Untersucht man das Augenblasenmodell genauer in Bezug auf sein Verhalten gegenüber Druckkräften, so findet man, dass Druck von vorne die Spalte in ihrer ganzen Länge klaffen macht, während Druck von unten oder oben nur eine geringe Verbreiterung der Spalte herbeiführt, die nicht in der ganzen Länge gleich ist.

Die theoretische Möglichkeit einer solchen Entstehung der Colobombildung ist somit vorhanden.

Für die Hasenscharten ist ein solcher Druck schon des öfteren als Ursache in Anspruch genommen worden. Nun kommen aber relativ häufig gleichzeitig mit den uns beschäftigenden Missbildungen des Auges auch Hasenscharten vor. Schon v. Arlt hat auf diesen Umstand hingewiesen. Auch in unserm Falle liegt eine beiderseitige Spaltbildung der Lippen und der Kiefer vor.

Es ist sehr naheliegend anzunehmen, dass derselbe Druck, der die Knochen und Weichteile des Oberkiefers an der normalmässigen Vereinigung verhindert, auch die benachbarten Augenblasen treffen kann.

Gerade in der allerletzten Zeit hat E. v. Rindfleisch eine Missbildung beschrieben, bei der neben beiderseitiger Hasenscharte auch beiderseitiger Mikrophthalmus mit Lidcolobom vorhanden war.

Rindfleisch nimmt an, dass Mangel an entsprechender Amnionmenge diese Missbildungen veranlasst hat.

Uebrigens hat schon im Jahre 1893 Hoppe an der Hand eines Falles von doppelseitiger Hasenscharte und Lidcolobom mit amniotischen Verwachsungen, diese letzteren als Ursache dieser Missbildung angeführt[1]).

Für die typischen Bulbuscolobome wurde diese Krankheitsursache bis jetzt allerdings noch nie angeführt.

Ich will hier nun einen Fall anführen, der auch das typische Bulbuscolobom (Spaltauge) durch amniotischen Druck zu erklären im Stande ist.

Margarethe B., 23 Jahre alt, Dienstmädchen aus Karlsbad, gelangte am 27. Oktober 1897 an der Klinik zur Untersuchung.

Klinische Diagnose: Kryptophthalmus dexter, Mikrophthalmus sinister, Coloboma vaginae nervi optici et chorioideae oc. sin.

Die Kranke erzählt, sie sei nach den Angaben ihrer Eltern in folgender Lage geboren worden. Die Radialseite des linken Vorderarmes lag über dem rechten Auge und war durch einen dünnen Strang mit der leeren Augenhöhle in Verbindung. Der Strang sei erst vom Arzte getrennt worden.

Sechs Geschwister waren frei von Missbildungen.

Die Untersuchung gab folgenden Befund: Die Haut der Radialseite des linken Unterarmes zeigt in der Gegend des Capitulum radii eine 4 cm lange und 3 cm breite narbenähnliche Stelle; sie ist daselbst dünner, leicht gerunzelt und von hellerer Farbe. Verlötungen mit den darunter gelegenen Gebilden bestehen nicht. Ausgesprochene Sattelnase.

Rechtes Auge. Das Unterlid zeigt in seiner äusseren Hälfte ein schmales Ectropium.

Der Bindehautsack ist scheinbar leer; doch fällt sofort auf, dass die Bindehautfalten fortwährend zuckende Bewegungen machen, die mit den Nystagmus-Bewegungen des anderen Auges synchron sind. Tastet man den Bindehautsack ab, so fühlt man in der Tiefe desselben einen erbsengrossen rundlichen, harten Körper, den rudimentären Augapfel. Ausserdem findet man aber in der äusseren Hälfte des Bindehautsackes der Oberfläche der Bindehaut aufsitzend drei kleine derbe, weissliche Knötchen, offenbar die Reste des durchtrennten Stranges.

Linkes Auge. Augapfel stark verkleinert. Nystagmus. Hornhaut klein, eiförmig, spitzes Ende nach aussen. Kein Iriscolobom.

Die Papille ersetzt durch einen silberweissen, vertieften, von Pigment begrenzten Fleck, der viermal so gross ist als eine normale Papille. Der grösste Teil der Gefässe tritt am unteren Rande dieser Scheibe heraus und streicht über ein mässig grosses, zum Teil pigmentiertes Aderhautcolobom. Dasselbe erreicht nach vorne nicht den Bulbusäquator. Im Bereich der Spalte entspringen einzelne Gefässe aus der Lederhaut

Das Auge zählt Finger in 2 m, mit — 6 D. Sehschärfe 0,1.

Ich möchte mir noch gestatten, mit einigen Worten auf das Gesichtsfeld hinzuweisen, da dasselbe, wenn ihm vollständig zu trauen ist, ein neuer Beweis für die wohl durch anatomische Untersuchungen, aber nur durch sehr spärliche klinische Beobachtungen gestützte Behauptung ist, dass im Colobom functionsfähige Netzhaut vorkommen kann.

---

[1]) Während des Druckes der vorliegenden Mitteilung wird mir bekannt, dass van Duyse schon im Jahre 1896 das atypische Iriskolobom auf Druck der Eihäute zurückführte.

Das Gesichtsfeld war wohl nach oben etwas eingeschränkt, zeigte aber keinen dem Colobom an Grösse und Form entsprechenden Ausfall. Mein Zweifel an der vollen Zuverlässigkeit dieses Befundes ist durch den Nystagmus und die geringe Aufmerksamkeit der Kranken nicht ganz unbegründet.

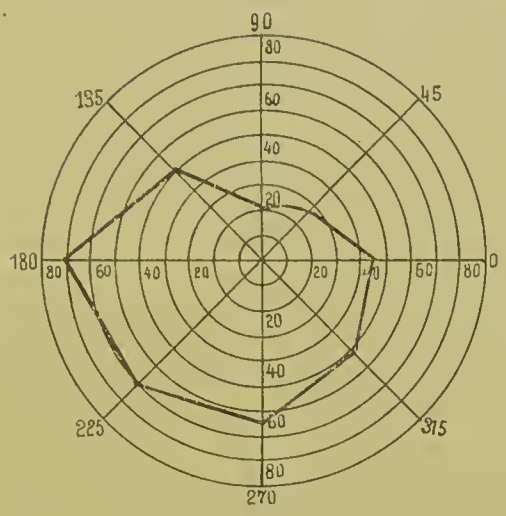

Fig. 3. Obj. Gr. 1 qcm.

Dass wir in dem Strang, der die Bindehaut des scheinbar fehlenden Auges mit der Oberfläche des linken Vorderarmes verband, eine amniotische Verklebung (Simonart'sches Band) erblicken müssen, brauche ich wohl nicht erst zu beweisen.

Viel wichtiger aber ist das Vorhandensein typischer Mikrophthalmie und Colombildung am anderen Auge. Wenn nun auch hier jede Spur eines ähnlichen Stranges fehlt, wenn auch der anatomische Nachweis eines Druckes auf das Auge nicht erbracht werden kann, können wir doch wohl kaum anders, als für die Missbildung dieses Auges dieselbe Ursache anzunehmen, die sicher die ähnliche, wenn auch viel hochgradigere des anderen verschuldet hat, nämlich den Druck durch Amnionmangel, um so weniger, als die tiefe Concavität der Nasenwurzel gleichfalls für eine embroynale Druckwirkung spricht und den Mechanismus des ganzen Vorganges vollständig klar macht. Die Hand und der Vorderarm lagen quer über beiden Augen und der Nase. Durch das Wachstum der Extremitätenknochen wurde der drückende Arm später vom linken Auge abgehoben, so dass es sich weiter entwickeln konnte.

Da die Amnionmenge beim Menschen bis in den sechsten Schwangerschaftsmonat zunimmt, ist es ohne weiteres begreiflich, dass in einer späteren Periode dieser Druck wieder behoben werden kann und nachträglich doch noch ein, wenn auch lückenhafter Verschluss der Spalte zustande kommen kann. Andererseits könnte wieder in einem anderen Falle die Ausscheidung der Amnionsflüssigkeit nicht Schritt halten mit der Vergrösserung des Fötus, so dass der pathologische Druck aufs Auge erst nach Schluss der Spalträndер zustande käme; in einem solchen Falle dürfen wir also die Möglichkeit einer Aufsprengung der bereits vereinigten Ränder oder eine Dehnung des die Spalte schliessenden Gewebes ins Auge fassen.

Auch daran könnte man denken, dass ein Trauma, das das mütterliche Abdomen trifft, bei abnorm geringer Fruchtwassermenge eine ähnliche Wirkung hervorbringt.

Uebrigens hat schon Rindfleisch Druck auf die Augenblase als mögliche Ursache der Colobom- und Cystenbildung des Auges angesprochen und durch einen pathologisch-anatomischen Befund diese Annahme für seinen Fall als höchst wahrscheinlich erscheinen lassen. Es bestand Hydrocephalus internus und externus und deutliche Ausbauchung des orbitalen Daches nach unten, so dass der Augapfel plattgedrückt erschien. Druck von oben kann, wie ich schon oben hervorhob, gleichfalls ein Klaffen der Augenspalte erzeugen, doch ist dasselbe stets viel geringer als jenes, das durch Druck von vorne erzeugt wird.

Aus diesem Grunde und weil eine derartige Druckwirkung von oben wohl zu den grössten Seltenheiten gehören dürfte, kann ich diesen Fall, der übrigens geeignet ist meine Anschauung über die mechanische Entstehung der Spaltaugen zu stützen, nur als interessante Rarität ansehen.

Mir fällt es nun nicht bei, das eben Gefundene zu verallgemeinern und die Erklärung aller Colobome über einen Leisten zu schlagen. Immerhin dürften viele der uns beschäftigenden Missbildungen auf diese Weise entstehen. Wir wollen aber doch noch nach weiteren Ursachen für unsere Missbildung suchen.

So pflegt man viele Spaltbildungen des menschlichen Körpers auf mangelhaften Bildungstrieb zurückzuführen.

Könnte man diese Ursache nicht auch auf das Auge übertragen?

Die Augenblasenspalte könnte möglicher Weise dann nicht zum Schlusse kommen, wenn die sie begrenzenden Zellen, die wie die übrigen Zellen der Netzhautanlage Zellvermehrung, Zellverschiebung und Differenzierung zu vollziehen haben, dabei aber einer besonders starken Zellvermehrung bedürfen, dieser Aufgabe nicht mehr nachkommen können, wenn die ihnen innewohnende Energie gelitten hat.

Wird einem sich entwickelnden tierischen Organismus Nahrung in zu geringem Ausmasse oder veränderter Qualität zugeführt, so dürften ohne Zweifel unter seinen Zellen diejenigen zuerst leiden, zuerst die Function einstellen und zuerst die Vermehrung aufgeben, die die höchste Stufe der Zellorganisation erreicht haben oder erst anstreben. Zu diesen gehören aber die Epithelzellen, besonders die Epithelien des Centralnervensystems. Auch ist noch der Umstand zu berücksichtigen, dass nicht alle Organe eines solchen Organismus in jeder Entwicklungsperiode gleich schnell wachsen; an jenem Organ, das in dem Zeitpunkte der Schädigung normalerweise das stärkste Wachstum hat, also die meiste Nahrung braucht, werden sich unter sonst gleichen Umständen zuerst und

am stärksten die Symptome der Entwicklungshemmung durch Ernährungsstörung manifestiren.

Wenn man berücksichtigt, dass das Gehirn des menschlichen Embryos im zweiten Monate seiner Entwicklung den ganzen übrigen Körper um mehr als das Doppelte an Wachstum übertrifft, wenn man seine Zusammensetzung aus so hoch organisierten Zellen, wie es die Neuroepithelzellen sind, berücksichtigt, wird man begreifen, dass eine Ernährungsstörung, die den Embryo in seinen ersten Lebensmonaten trifft, sich vor allem in einer mangelhaften Weiterentwicklung des Gehirnes zu erkennen geben dürfte. Da aber die Augenblase ein Teil des Gehirnes ist, so würde auch sie in demselben Grade, ja vielleicht noch in höherem Masse, da sie weiter vom Centrum abliegt, von der angeführten Schädlichkeit getroffen und die Bildungsenergie ihrer Zellen geschädigt werden; diese ist aber gerade an der Unterseite des Augapfels, in der Gegend der fötalen Augenspalte am nötigsten.

Ich kann wohl Abstand nehmen von der Aufzählung der verschiedenen Möglichkeiten, die eine derartige mangelhafte Ernährung im Gefolge haben können. Ihre Zahl ist auch, wenn man von den eigentlichen Erkrankungen absieht, sicherlich sehr gross.

Sehr wichtig und nicht selten ist die syphilitische Erkrankung der Placenta und die dadurch bedingte Ernährungsstörung des Eies. Hier mögen übrigens neben der mangelhaften Ernährung wohl auch specifische Giftstoffe einwirken, und wir werden so auf ein Gebiet hinübergeleitet, das höchst modern ist, auf die Toxine als Krankheitsursachen.

Es ist zweifellos, dass viele, ja die meisten Gifte eine ausgesprochen elective Wirkung auf die einzelnen Teile des tierischen Körpers ausüben; so kennen wir eine besonders grosse Zahl von Giften, die wir wegen ihrer das Nervensystem bevorzugenden Wirkung speciell als Nervengifte bezeichnen, so das Chloroform, Opium u. a. Diese auswählend schädigende Wirkung der Gifte auf die Gewebe geht noch viel weiter. Es giebt Gifte, die in erster Linie das periphere, andererseits aber auch wieder solche, die vor allem das centrale Nervensystem schädigen, und an diesem werden von manchen Giften wieder nur bestimmte Centren besonders und zuerst geschädigt. Ich will hier auf das Cocain hinweisen, das auf das centrale Nervensystem reizend, auf das periphere aber lähmend einwirkt. Diese elective Wirkung haben aber die Gifte nicht nur im Körper des Erwachsenen, diese üben sie auch im Embryo aus; dies beweist z. B. der Phosphor, dessen Hauptangriffspunkt nicht nur beim Erwachsenen, sondern auch im Fötus die Leber ist (siehe Miura, v. Winkel). Zweifellos gilt aber das, was wir eben für die Gifte im allgemeinen angenommen haben,

ebenso auch für die im menschlichen Körper selbst erzeugten Krankheitsgifte.

Einen grossen Teil der Krankheitserscheinungen, die die Syphilis im menschlichen Körper erzeugt, werden wir auf Gifte, ob wir sie nun Toxine, Ptomaine oder Toxalbumine nennen, zurückführen müssen. Dies gilt nicht nur für die erworbene, sondern auch für die hereditäre Syphilis.

Ich will hier gar nicht die schwersten Formen derselben heranziehen, sondern jene leichten, „wo Zeit und Behandlung mildernd auf die Syphilis der Eltern eingewirkt haben."

Zu den charakteristischen Zeichen der hereditären Syphilis, gerade auch in ihren leichten Formen, zählen wir die Hutchinson'schen Zähne, Zähne, die deformiert sind und denen der Schmelz ganz oder teilweise mangelt ein Beweis dafür, dass das syphilitische Gift imstande ist, das Epithel derart zu schädigen, dass es wohl seine gewöhnlichen Functionen erfüllen kann, dort aber, wo es erhöhter Energie bedarf, seine Aufgabe nicht oder nur mehr unvollkommen, in Pausen, wie es die schichtenweise Ablagerung des Schmelzes beweist, erfüllen kann.

Wenn eine ganz ähnliche Zahnform auch, ja vielleicht noch häufiger, bei der Rhachitis beobachtet und gleichfalls auf Krankheitsstoffe oder mangelhafte Ernährung zurückgeführt wird, so spricht dies ebenfalls sehr für die Annahme, dass es im embryonalen Leben Schädlichkeiten giebt, die geeignet sind, besonders die Lebensenergie höher organisierter Zellen, wie der Epithelien, zu schwächen. Welche Epithelien von der Noxe gerade am meisten betroffen werden, hängt wahrscheinlich von der Lebensperiode ab, in der dieselbe einsetzt.

Ich will hier daran erinnern, dass die Zeiten stärkeren Wachstums für jedes Organ Zeiten stärkerer Reizbarkeit sind; v. Rindfleisch sagt dies mit Bezug auf die rhachitischen Veränderungen der Knochen und die Möglichkeit eines ursächlichen Zusammenhangs mit der hereditären Syphilis. Wir brauchen uns also durchaus nicht auf die Annahme einer nur vorübergehend einwirkenden Schädlichkeit zu beschränken, da nach dem eben Gesagten auch eine dauernde Schädlichkeit auf einzelne Gewebe periodische Wirkungen entfalten kann.

Die Uebertragung dieser Erfahrung aufs Auge ist um so berechtigter, als wir genau wissen, wie ausserordentlich empfindlich die Netzhaut und der Sehnerv für Giftstoffe, auch wenn es sich um im Körper selbst erzeugte Krankheitsstoffe handelt, ist. Ich will hier nur auf die Neuritis durch Alkohol und Tabakgenuss, durch die Toxine des Typhus und des Scharlachs und auf die Netzhauterkrankungen infolge des Diabetes und der Nephritis hinweisen.

Aber wir brauchen bei dem Gegenstande unserer Arbeit gar nicht an so schwere Veränderungen, sei es durch von aussen

zugeführte Gifte, sei es durch solche von Infectionskrankheiten stammende zu denken. Wir wissen, dass jede einfache Kotstauung imstande ist, Massen solcher Giftstoffe in den Organismus gelangen zu lassen. Wir wissen, wie leicht solche Kotstauung bei Schwangeren zustande kommt.

Es ist uns ferner bekannt, dass diese dem Darmtract entstammenden Giftstoffe als Ursache für eine Reihe von mitunter schweren Erkrankungen in Anspruch genommen werden.

Panas bezeichnet Toxine als Erreger der recidivierenden Glaskörperblutungen bei jungen Leuten und nimmt an, dass dieselben durch Anomalien im Stoffwechsel während der Pubertätszeit entstehen. Panas besprach dieses Thema vor zwei Jahren am Pariser Ophthalmologencongress. Ich verdanke diese Mitteilung meinem hochverehrten Kollegen, Herrn Dr. E. Judeich, dem ich an dieser Stelle für so manchen Wink und guten Rat meinen aufrichtigen Dank ausdrücke.

Wir können aber mit unseren Schlüssen noch weiter gehen. Es ist bekannt, dass die Gifte, bevor sie ihre lähmende Eigenschaft entfalten, reizend auf das betreffende Gewebe einwirken; dem Stadium der Lähmung geht das Stadium der Reizung voraus und folgt das Stadium des Zelltodes sowie die reactive Entzündung.

Wir müssen nicht bei der Annahme einer einfachen Entwicklungshemmung durch lähmende Giftwirkung stehen bleiben, wir dürfen die Möglichkeit ins Auge fassen, dass derselbe Giftstoff, der die einer hohen Organisation zustrebende Zelle am Rande der Augenblase lähmt, in derselben Menge die Zellen des Mesoderms nur reizt. Der ektodermale Anteil des Auges befände sich somit im Stadium der Lähmung, der mesodermale im Stadium der Reizung.

Es wäre damit eine zweite Möglichkeit — die erste liegt im Sinne unserer früheren Ausführungen in dem verzögerten Schlusse und der damit dem Mesoderm gegebenen Möglichkeit, sich in der Spalte als Bindegewebe einzunisten — der Hypertrophie des mesodermalen Gewebes in der fötalen Augenspalte gegeben und ein Standpunkt gewonnen, der dem von Hess vertretenen sehr nahe kommt. Allerdings sehe ich auch in diesem Falle das Offenbleiben der Spalte und die Entwicklung eines mesodermalen Spornes nur als parallele, von derselben Ursache erzeugte Vorgänge an.

Vielleicht empfiehlt es sich, hier auf einen Vorgang aus der Nervenpathologie hinzuweisen, der eine gewisse Analogie darbietet. Allgemein erblickt man heutzutage das Primäre bei der sogenannten Alkoholneuritis im Schwund der Nervenfaser, das Secundäre in der Wucherung des interstitiellen Bindegewebes. So erblicke ich bei der Spaltbildung des Auges das Primäre in einem Offenbleiben der fötalen Spalte (kein Zugrundegehen, sondern nur eine verlangsamte Vermehrung der Zellen) das Secundäre in einer Vermehrung des Bindegewebes,

sei es dadurch, dass es einfach den freibleibenden Spaltraum occupirt, sei es, dass auch noch ein chemischer Reiz zur Wucherung anregt.

Dem Stadium der Lähmung folgt aber das des Zelltodes und die reaktive Entzündung. Auf diese Weise sind wir dem Standpunkt der Entzündungslehre recht nahe gerückt. Wer wollte denn leugnen, dass die von uns erwähnten Schädlichkeiten ihre Wirkung gelegentlich, ja vielleicht häufig bis zur Erregung von Entzündung steigern können? Trotzdem bleibe ich dabei, dass wir, selbst wenn Spuren einer leichten Entzündung zurückblieben, die Spalte (Colobom) nur als Folge einer durch toxische Einflüsse erzeugten Entwickelungshemmung anzusehen hätten.

Die Zellschichten, die im Bereich der Spalte fehlen, sind nicht durch Entzündung zugrunde gegangen, sondern an der Entwickelung durch toxische Einflüsse gehindert; ob dabei entzündliche Erscheinungen auftreten, ist für das Wesen und die Genese dieser Missbildung ebenso gleichgültig, als wie die Entzündung, die dem amniotischen Druck oder der durch denselben erzeugten Aufsprengung der Spalte folgen kann. Sie ist eine rein zufällige Begleiterscheinung, die höchstens das Aussehen des Coloboms etwas ändern kann. Anders wäre es, wenn der Beweis gelänge, dass an der Stelle des Coloboms schon angebildete oder vielleicht sogar fertig ausgestaltete Netzhaut durch Entzündung zugrunde gegangen ist; dieser Beweis ist aber bisher nicht erbracht worden. Möglich ist es, dass zufällig in der Gegend der früheren Augenspalte ein chorioiditischer Herd zur Entwickelung gelangt; eine solche Erkrankung hat aber mit der typischen Spaltbildung gar nichts zu thun.

Falls unsere Ausführungen über die toxischen Einflüsse richtig sind, müssen wir erwarten, dass derartige Verbildungen der Augenanlage häufig von Störungen des Gehirnes begleitet sein werden; und thatsächlich findet sich recht häufig in solchen Fällen Schwäche des Intellekts, Mikrocephalie, Idiotismus und andere schwere Krankheitserscheinungen, die wir auf eine intrauterine Erkrankung des Gehirnes zurückführen müssen.

Wie schon oben angedeutet, sind Kundrat und Rählmann durch letztere Beobachtung zur Annahme gelangt, dass eine primäre, intrauterine Erkrankung des Gehirnes durch Vermittlung von trophischen und reflektorischen Einflüssen die Ursache für Mikrophthalmie und Colobom abgebe.

Nach unseren Ausführungen würde es sich nicht um einen causalen Zusammenhang, sondern um parallellaufende, auf dieselbe Ursache zurückzuführende Störungen handeln; denn in jener frühen Entwicklungsperiode ist das Auge als Teil des Gehirns aufzufassen; daher werden allgemeine Schädlichkeiten, die das letztere beeinflussen, sicher auch und zwar direct die Entwickelung der Augenanlage beeinflussen.

Nachdem es mir, wie ich hoffe, gelungen ist, den amniotischen Druck als häufige Ursache des Spaltauges wahrscheinlich erscheinen zu lassen, wollte ich, folgend dem naturwissenschaftlichen Zuge unserer Zeit, den Versuch einer Erklärung des mangelnden Bildungstriebes wagen und glaubte sie in chemisch-toxischen Einflüssen zu finden, auf die ja schon Leber und Addario hingewiesen haben, indem sie sagen, dass auch eine allgemeine Erkrankung im Stande ist, locale Störungen in der Entwickelung eines Organes nach sich zu ziehen, sodass an der Stelle des Bildungsmangels Entzündungserscheinungen nicht nachweisbar zu sein brauchen. Mit diesem auf die Einwirkung toxischer Noxen zurückzuführenden Spaltauge ist allerdings stets Zwergwuchs verbunden, und es ist klar, dass, wenn diese Schädlichkeiten erst nach Schluss der Augenspalte zu wirken beginnen, wir kein Spaltauge, sondern reinen Zwergwuchs des Auges zu erwarten haben. In einem späten Entwickelungsstadium, in dem das Auge füglich nicht mehr direct als Teil des Gehirnes bezeichnet werden kann, mag übrigens die Annahme einer trophischen oder reflektorischen Beeinflussung des Augenwachstums vom Centralnervensystem aus im Sinne Rählmann's vollständig zu Recht bestehen.

Ich fasse also meine Ausführungen in den Worten zusammen:

Jede Schädlichkeit, die im Stande ist, in bestimmten embryonalen Wachstumsperioden besonders das Gehirn in seinem Wachstum zu schädigen, ist geeignet den Anlass zu einer derartigen Missbildung abzugeben. Die häufigsten Ursachen erblicke ich in der Unterernährung und in einer specifischen Giftwirkung von Toxinen, also in der Einwirkung von Noxen, die zwar nicht an Ort und Stelle entstehen, aber hier einen Locus minoris resistentiae finden, der begründet ist in der höheren Organisation der Zelle, dem grösseren Nahrungsbedürfnis und der specifischen Affinität.

Indem wir es vermeiden, die Frage nach den möglichen Ursachen der Spaltbildung des Auges weiter zu verfolgen, da uns klinische und anatomische Grundlagen dafür fehlen, wollen wir jetzt die Entstehung des Zwergauges einer Betrachtung unterziehen.

Eine Ursache haben wir schon ausführlich erörtert, als wir der Möglichkeit gedachten, dass chemische Einflüsse den Schluss der Augenspalte hindern können. Tritt diese Schädlichkeit vor Schluss der Spalte auf, so ist die Folge ein Spaltauge mit Zwergwuchs, wenn aber nach dem Schluss ein einfaches Zwergauge. Die Krankheit des Gehirnes und des Auges wären also auf dieselbe Ursache zurückzuführende, einander parallele Vorgänge. Anders liegt die Sache aber dann, wenn das Auge sich so weit entwickelt hat, dass wir es nicht

mehr direct als einen Teil des Gehirnes bezeichnen können. Da kann, wenn auch die gleichzeitige Einwirkung derselben Noxe auf Gehirn und Auge noch immer sehr wahrscheinlich bleibt, sehr leicht, wie es Rählmann will, eine Beeinflussung des Augenwachstums durch trophische Einflüsse zu Stande kommen.

Wir haben bereits oben darauf hingewiesen, dass von der lähmenden Wirkung der Gifte zur entzündungerregenden kein weiter Weg ist. Dieser Weg dürfte bei der Entstehung des Zwergauges manchesmal zurückgelegt werden; denn Zwergaugen, in denen entzündliche Veränderungen schwerwiegender Natur nachweisbar sind, lassen sich nicht so selten finden. Auch mechanische Einwirkungen können ein Kleinbleiben der Augenanlage (Zwergauge) erzeugen.

Es kann wohl kaum bezweifelt werden, dass Druck, der längere Zeit auf dem Auge lastet, ein wesentliches Hindernis für ein Grösserwerden desselben abgeben kann.

Bernheimer hat einen höchst bemerkenswerten Fall veröffentlicht. Es handelte sich um Hydrocephalus internus nach Leptomeningitis und Mikrocephalie. Auf dem Wege vom Zwischenhirn zu den beiden Augen fanden sich längs der Sehbahnen eine Reihe von cystenähnlichen Hohlräumen, die die Annahme gerechtfertigt erscheinen lassen, die hydrocephalische Ausweitung habe sich in die noch hohle Verbindung zwischen Augen- und Gehirnanlage fortgesetzt, worauf durch die chronische Entzündung cystöse Abschnürung in Form von Blasen erfolgte.

In den Augen sind, wenn auch nicht sehr ausgesprochen, entzündliche Veränderungen zu finden. Wichtig ist, dass ein typisches Colobom fehlt. Wie viel bei der Entwicklung dieses Zwergauges auf Rechnung des hydrocephalischen Druckes in der Augenblase, wie viel auf Rechnung der Entzündung gesetzt werden muss, lässt sich schwer sagen.

Auch starke Faltung der Netzhaut und mangelhafte Entwicklung des Glaskörpers — zwei Momente, die übrigens ursächlich zusammenhängen dürften — müssen das Wachstum des Auges beschränken. Die Liste jener Möglichkeiten, die geeignet sind, Mikrocephalie zu erzeugen, ist sicher noch recht gross, und es würde uns zu weit führen, wollten wir dem noch länger nachspüren.

Wenn wir nun unsere zum Teil nur auf theoretischen Erwägungen aufgebauten Schlüsse auf ihren praktischen Wert prüfen wollen, so müssen wir ihre Anwendbarkeit an den einzelnen Formen der verschiedenen Missbildungen erproben. Um Wiederholungen zu entgehen, wird es sich empfehlen,

die zwei ersten Formen des Spaltauges, das einfache Spaltauge und das Spaltauge mit Zwergwuchs, einer gemeinsamen Erörterung zu unterziehen.

In den höchsten Graden fehlt an der Stelle des Coloboms die ganze Netzhaut und auch die Aderhaut, die letztere deshalb, weil zwischen Netz- und Aderhaut entwicklungsmechanisch ein inniger Zusammenhang besteht; dort, wo die Bildung der Netzhaut ausbleibt, kommt es auch nicht oder wenigstens nicht in normaler Weise zur Bildung der Aderhaut; aber auch die Ausbildung der Sklera scheint in diesem der Netzhaut entbehrenden Bereiche eine mangelhafte zu sein, wodurch die geringe Widerstandsfähigkeit derselben gegen den normalen Augendruck und die Ektasie dieser Wandstelle erklärlich wird.

In anderen Fällen schliesst wohl das innere Blatt der secundären Augenblase den Spalt, nicht aber das äussere. Während das innere Blatt nicht nur seine Ausdehnung vergrössern, sondern auch seine Schichten vermehren und differenzieren muss, vergrössert das äussere nur seine Oberfläche, wobei es sogar an Dicke verliert, also gleichsam — ich meine dies natürlich nicht buchstäblich — gedehnt wird; jedenfalls aber besitzen seine Zellen von Haus aus weniger Wachstumsenergie als die des inneren Blattes und muss damit dieses Zurückbleiben beim Verschluss der Spalte ganz natürlich erscheinen. Auch müssen wir daran denken, dass durch den Druck auf die Augenblase nicht nur die fötale Spalte zum Klaffen kommt, sondern möglicherweise auch ein leichtes Ectropium des inneren Blattes im Bereich der Spalte auftritt, welches selbstverständlich wohl die nachträgliche Vereinigung der Ränder des inneren Blattes gestatten wird, nicht aber der des äusseren. Dabei kann sich das innere Blatt so weit ausbilden, dass es, wie die anatomische Untersuchung und der klinische Nachweis der Lichtempfindung im Bereiche des Coloboms in einzelnen Fällen bewiesen haben, zur Differenzierung der Stäbchen und Zapfen kommt, während andererseits, wie dies die genauen Untersuchungen Bock's beweisen, die Zellen auf einer sehr niedrigen Entwicklungsstufe stehen bleiben können und sich so verhalten wie die cylindrischen Zellen der Pars ciliaris retinae.

Der geringste Grad ist jener, der in der Spalte beide Blätter nachweisen lässt, doch ist das äussere pigmentlos geblieben.

Es ist klar, dass bei einem solchen nachträglichen, verzögerten Schluss durch Zellen, die an Wachstums- und Differenzierungsenergie den übrigen Netzhautzellen nachstehen, verschiedenartige Bilder zu stande kommen können und dass die Schichtenanordnung eine sehr gestörte sein kann. Dazu kommt noch, dass auch in diesen Fällen das Mesoderm, besonders die Aderhaut, an der Colobomstelle mangelhafte Ausbildung aufweisen wird, was aber wieder, wie wir schon oben

erwähnten, eine secundäre Ektasierung der Bulbuswand zur Folge haben kann, die sehr leicht dazu beitragen kann, durch **Dehnung** das Bild einer hochgradigen Netzhaut- und Aderhautatrophie im Bereich des Coloboms zu erzeugen.

In anderen Fällen finden wir Colobome, bei denen ein deutlicher Bindegewebssporn in's Augeninnere vorragt. Ueber den Ursprung dieser Fortsätze aus dem Mesoderm besteht nach den Untersuchungen Bock's wohl nicht mehr der geringste Zweifel. Uebrigens verweise ich auf das, was wir oben über die Herkunft unseres Bindegewebsstranges gesagt haben.

Worin wir im Gegensatz zu Bock und anderen Untersuchern die Veranlassung zu dieser Persistenz erblicken, haben wir schon früher angedeutet. Wenn die Augenspalte ganz oder teilweise abnorm lange offen bleibt, hat das mesodermale Gewebe reichlich Gelegenheit, in grösserer Menge in diese Spalte einzudringen, und indem an dieser Stelle die Netzhautgrenze wegfällt, hat bei der sich vollziehenden Umwandlung des embryonalen, sulzigen Gewebes in dichtes Bindegewebe, dieses die Möglichkeit, in den Bulbusinnenraum vorzudringen.

Wir wollen uns zunächst fragen, wie sich die Netzhaut gegenüber einem solchen Sporn verhält; ähnlich wie bei Colobom ohne Sporn, nur werden die mikroskopischen Bilder hier noch mannigfaltiger sein.

Die Netzhaut kann am Rande des Coloboms stehen bleiben, sie kann aber auch darüberwuchern und wird dann, wenn der Sporn nur wenig prominiert, denselben vollständig überwuchern können.

Besonders mannigfaltig aber wird das mikroskopische Bild dann werden, wenn Bindegewebs- und Gefässstränge weit in den Binnenraum des Auges prominieren. Dann werden die Netzhautzellen diese Stränge und Membranen zu durchbrechen oder zu umgehen trachten; es wird sich ein Kampf zwischen den Zellen des Augenbechers und den Strängen des Mesoderms entwickeln, der es begreiflich erscheinen lässt, wenn stellenweise die ganze Zellenergie in rohem Kampf um den Platz aufgebraucht wird, die an Stellen geringeren Widerstandes der Differenzierung zu gute kommt. Es werden dadurch zwanglos jene Inseln nahezu normaler Netzhaut im Colobomgrunde erklärt, die bisher so oft zur Annahme einer Entzündung geführt haben, umsomehr als, wie das späte Verschwinden der Arteria hyaloidea beweist, eine Reihe von Gefässen, die dem Boden des Coloboms entsprossen und Anlass zu Unterbrechungen in der Netzhaut geben, im späteren Verlauf des fötalen Lebens wieder verschwinden können.

Die Netzhauträuder können aber auch, ich muss hier wieder auf die reichhaltige Untersuchungsreihe Bock's hinweisen, an Stellen, wo sie die Scheidewand nicht zu durchbrechen imstande sind, gleich den Wogen eines an einer Steilküste emporbranden-

den Meeres sich empor heben und die Seitenwände des Spornes überziehen. Es sei hier auf einen analogen Vorgang in gewissen Tieraugen hingewiesen. Bei Fischen und Vögeln wachsen die Ränder der fötalen Spalte, anstatt sich zu schliessen, am mesodermalen Fortsatz empor und bilden die Campanula, bezw. den Pecten.

Der Zustand der Netzhaut im Grunde des Coloboms wird abhängen von der Dauer und der Stärke des Druckes und auch von dem Zeitpunkt, in dem er einsetzt. Der Druck schädigt die Netzhaut nicht direct, er mutet ihr nur ein gewisses Mehr an Arbeit zu, dessen Mass durch die erwähnten drei Umstände bestimmt wird. Unter günstigen Verhältnissen, kurzer Dauer, frühem Einsetzen und geringer Stärke wird dieses Mehr an Arbeit vielleicht geleistet werden können; nur die fehlende Pigmentierung und die mangelhafte Ausbildung der Aderhaut lassen die Störung erkennen.

Beginnt der Druck unmittelbar vor Schluss der Spalte oder hat er dieselbe erst wieder eröffnet, dann dürfte der Ersatz meist ein recht mangelhafter sein oder ganz ausbleiben, ebenso bei langer Dauer oder grosser Breite des Spaltes.

Noch grösser wird die geforderte Arbeitsleistung, wenn sich ein Bindegewebssporn gebildet hat. Auch dürfen wir nicht vergessen, dass die vorderen Teile der Netzhaut (Pars caeca nach Rabl) eher imstande sein werden, das Mehr an Arbeit zu leisten als die weiter rückwärts gelegenen Zellen, was für die Form und Ausdehnung der Colobome von Bedeutung ist.

Der leiseste Druck auf die Vorderfläche der secundären Augenblase dürfte genügen, um die Ränder der Spalte von einander zu entfernen, auf das Mesoderm an der Unterfläche des Augapfels wird aber dabei nicht die Spur eines Druckes ausgeübt werden; doch selbst, wenn derselbe auf die Unterfläche der Augenblase wirken sollte, ist es denkbar, dass er wohl die Ränder der Augenblase etwas auseinanderhält, nicht aber dem Mesoderm, das seine Ausläufer gleich den Wurzeln einer Pflanze suchend und tasten vorschickt, den Eintritt versperrt.

Die Grösse des Auges, sowie die Form desselben werden vom Druck nur bei längerer Dauer beeinflusst. Durch den amniotischen Druck sind wir somit im Stande die Entstehung des Spaltauges vollständig zu erklären. Selbst der Umstand, dass die Defecte häufig einen beträchtlichen aequatorialen (queren) und oft kurzen meridionalen Durchmesser aufweisen, den Haab gegen das primäre Offenbleiben der Spalte ins Treffen führt, wird durch die Annahme eines von vorn auf die Augenblase wirkenden Druckes in vollständig befriedigender Weise erklärt; ja ich möchte dieses Moment sogar direct als Beweismittel für meine Theorie in Anspruch nehmen. Aber auch der

Erklärung durch toxische Einflüsse steht, wenn wir das reine Spaltauge ohne Zwergwuchs ausnehmen, gar nichts im Wege.

Als nächste Form der zu besprechenden Missbildungen soll die Colobombildung mit Orbitalcyste Erwähnung finden.

Ich habe schon in der früheren Abteilung jener Fälle von Bulbuscolobom gedacht, bei denen der Boden desselben ziemlich stark ektasirt ist, die aber noch als ein höherer Grad der Ammon'schen Sklcralprotuberanz aufgefasst werden dürfen. Diese Formen möchte ich also hier nicht nochmals einbeziehen, sondern mich auf jene beschränken, bei denen eine deutliche Cyste vorhanden ist, die mit dem Bulbus durch einen canalisierten oder soliden Strang oder auch gar nicht in Verbindung steht.

Bekanntlich hat v. Arlt für die Entstehung dieser Cysten eine Dehnung der unteren Wand als Ursache angenommen, während Kundrat, Czermak und Mitvalsky ein Hinauswuchern der Netzhaut aus dem Bulbus annehmen. Bei v. Arlt spielt also die Netzhaut eine passive, bei Kundrat eine active Rolle.

Ich glaube nun, dass sich die beiden Theorien ganz gut vereinen lassen, dass zwei Momente bei der Entstehung dieser Cysten mitspielen, erstens ein abnormer Druck auf den Bulbus und zweitens eine abnorme Wucherung der Netzhaut.

Nehmen wir an, der amniotische Druck halte die Ränder der fötalen Spalte auseinander, ihr Wachstumstrieb ist aber darum keineswegs geschädigt, nur ist, wie der Versuch am Augenblasenmodell zeigt, die Richtung der Ränder jetzt stark nach unten gekehrt. Aber auch das Wachstum des Mesoderms um den Augapfel ist nicht behindert, nur wird, da an der Unterseite die Grundlage der normalen Netzhaut fehlt, sich das Mesoderm nicht in Ader- und Lederhaut organisieren, sondern ein lockeres maschiges Gewebe bilden. In dieses Gewebe wuchert nun die Netzhaut hinein. Die Ränder nähern sich schliesslich, besonders, wenn der Druck nachlassen sollte, einander; sie werden nunmehr aussen von einer mesodermalen Hülle überzogen, die mit Leder- und Aderhaut in Verbindung steht, aus ihr hervorgeht und im Bau ihr mehr minder gleicht. Die Bildung der mesodermalen Hülle kann aber auch ganz ausbleiben, wie der Hippel'sche Fall es sehr schön beweist.

Von der Form und Grösse der Spalte im Beginne der Druckwirkung wird die Form und Grösse des Stieles abhängen, der die beiden Räume verbindet; es ist auch leicht einzusehen, dass noch nachträglich durch festere Ausbildung der Bulbussklera eine Einschnürung oder gar Abschnürung dieses Stieles erfolgen kann. Sicherlich kann eine Fortdauer des Druckes auf den Augapfel bei noch bestehender Communication nur dazu beitragen, dass die Cyste mechanisch

vergrössert wird. Dass alle möglichen Übergangsformen bis zur einfachen Ektasie des Colobomgrundes denkbar sind und wohl auch vorkommen, ist leicht erklärlich.

Von der Netzhaut, die die Innenfläche dieser Cysten auskleidet, gilt genau dasselbe wie von der den Boden des Coloboms überkleidenden; wir finden hier wie dort ähnliche Bilder und können uns die Entstehung derselben durch mehr minder starke Wucherungs- oder Dehnungsvorgänge oder durch die Vereinigung beider leicht vorstellen.

Dass mit einer grossen Berechtigung entsprechend der Kundrat-Czermak'schen Theorie ein actives Hineinwuchern der Netzhaut in das Mesoderm angenommen werden darf, beweisen die Fälle Bock's und Rubinski's, wo in der die Wand des Coloboms beziehungsweise der Cyste auskleidenden Netzhaut unzweifelhafte Zeichen von Wucherung nachzuweisen waren.

Auf diese beiden Fälle kommen wir später nochmals zurück.

Schwieriger ist die Deutung der Cysten mit perverser Lagerung der Netzhautwand, die zuerst durch meinen Chef anatomisch untersucht und beschrieben wurden. Ich will aber auch hier einen bescheidenen Versuch wagen, ihre Entstehung nach meiner mechanischen Hypothese auseinanderzusetzen.

Ich setze voraus, dass der Schluss der fötalen Augenspalte an einer umschriebenen Stelle aufgehalten wurde.

Ich setze weiter voraus, dass das Mesoderm an dieser Stelle weniger nachgiebig ist, ja vielleicht sogar einen Zapfen ins Augeninnere aussendet, nur an einer umschriebenen Stelle der einen Wand bleibt eine Lücke im Mesoderm, dasselbe ist dort nachgiebiger, lockrer.

Während so der Rand der noch offenen Spalte am Weiterwachsen gehindert ist, wuchert die Netzhaut an der gleichsam offenen Lücke umso lebhafter weiter ins Mesoderm hinein.

Schon oben habe ich auseinandergesetzt, dass an solchen Wucherungen das Pigmentblatt sich in der Regel nicht beteiligt, da ihm ein zu geringer Wachstumstrieb innewohnt.

Wenn wir uns unter diesen Voraussetzungen umstehende Skizze vor Augen halten, erscheint uns dieser Vorgang der perversen Lagerung durch dieses einseitige Hineinwuchern der Netzhaut und zwar ihres innern Blattes allein ganz erklärlich.

Ich will hier einer sehr naheliegenden Einwendung zuvorkommen, indem ich selbst die Frage aufwerfe, ob ein solches Wuchern des Blasenrandes nur am untern und nicht auch am vordern Umfang der Blase angenommen und durch Befunde bestätigt werden kann.

Selbst wenn eine solche Wucherung des vorderen Randes durch keinen Befund wahrscheinlich gemacht werden könnte, dürfte dieser Umstand nicht sehr ins Gewicht fallen, da unter

allen Umständen die Wachstumsenergie am untern Umfang, wo Flächen- und Dickenwachstum, sowie Differenzierung stattfindet, ein lebhafteres ist als am vorderen, wo nur mehr ein Wachstum in die Fläche stattfindet.

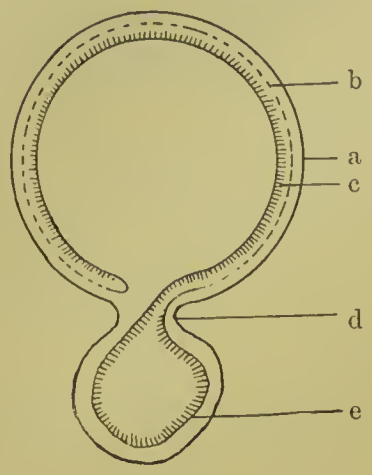

Fig. 4.

Schema der Bulbuscyste mit pervers gelagerter Netzhaut.

a. Mesodermhülle.

b. Pigmentepithel.

c. Netzhaut.

d. Abschnürungsstelle der Cyste.

e. Netzhaut in der Cyste.

Ueberdies bin ich in der Lage, aus der Litteratur mehrere Fälle beizubringen, die geeignet erscheinen, die Möglichkeit einer solchen Cystenbildung am vorderen Rande des Augenbechers wahrscheinlich erscheinen zu lassen.

Purtscher veröffentlichte zwei Fälle von Mikrophthalmus mit Cysten im oberen Lid. Die Hornhaut war wie der ganze Augapfel verkleinert, plan und vollständig milchig getrübt. Aus ihrer Mitte erhob sich ein Strang, der in die Cyste überging. Beide Fälle wichen klinisch nicht sehr von einander ab. In dem einen Falle, den Purtscher selbst beobachtete, wurde die Cyste, die im Oberlid sass, punctiert und eine seröse Flüssigkeit entleert.

In dem zweiten Falle, der der Klinik Fuchs entstammt, wurde die Cyste operativ entfernt und in ihr Gliagewebe nachgewiesen.

Für den zweiten Fall ist der Nachweis, dass es eine den Cysten am untern Umfang des Bulbus analoge Bildung war, durch die mikroskopische Untersuchung erbracht worden. Aber auch für die erste Cyste ist dies sehr wahrscheinlich, da nach Punction derselben der Augapfel sich (ohne Entzündung) verkleinerte und wie ein leerer Sack zusammenfiel, woraus Purtscher den Schluss auf eine offene Communication zwischen Auge und Cyste zog.

Purtscher nimmt also an, es bestehe eine Analogie zwischen diesen beiden Cysten und den Unterlidcysten mit Mikrophthalmus. Er statuiert einen neuen Typus der Orbital-Palpebral-Cysten für das Oberlid.

Die Erklärung sucht Purtscher auf Grund der Kundrat-Czermak-Mitvalsky'schen Theorie in einer Ausstülpung der Wand der primären Augenblase.

So sehr ich die Richtigkeit dieser Ausführungen anerkenne, so muss ich doch die Möglichkeit einer anderen Erklärung hervorheben, die auf folgenden entwicklungsgeschichtlichen Thatsachen aufgebaut ist.

Nach Abschnürung der Linsenanlage vom Ektoderm vermehrt die vordere Randpartie des Augenbechers sehr rasch und ausgiebig ihre Oberfläche, da sie nicht nur mit dem Wachstum des ganzen Auges Schritt halten, sondern noch dazu reichliche Faltungen erzeugen muss. Gleichzeitig wuchert das Mesoderm rings herbei und zusammen, um die Linse vom Ektoderm abzuschliessen und die vordere Fläche der Augenblase zu überziehen.

So wie bei Offenbleiben der Augenspalte durch diese die Randzone derselben in das Mesoderm hineinwuchern kann, so können wir auch für den vorderen Rand in dieser Periode seines stärksten Wachstums ein ganz ähnliches Wuchern annehmen. Wir brauchen nur ein gewisses Missverhältnis im Wachstum des Mesoderms und der Augenblase zu Gunsten der letzteren vorauszusetzen, für das sich unschwer mechanische Ursachen finden liessen. Diese Wucherung könnte von einem grössern oder kleinerem Teile des Umfangs ausgehen.

Die sich organisierenden mesodermalen Hüllen werden im weiteren Verlauf diese Wucherung an ihrem Grunde einschnüren, ja vielleicht sogar abschnüren. Die Möglichkeit einer derartigen Wucherung wird durch die Befunde Nussbaum's, der eine förmliche Umkrempelung des vorderen Randes des Bechers zum Zwecke der Sphinkterbildung gefunden hat, noch wahrscheinlicher gemacht.

Fig. 5.

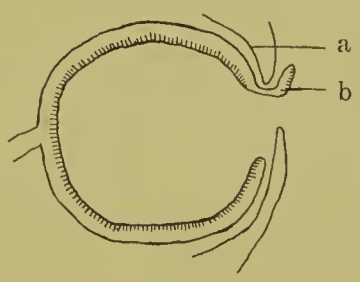

Fig. 6.

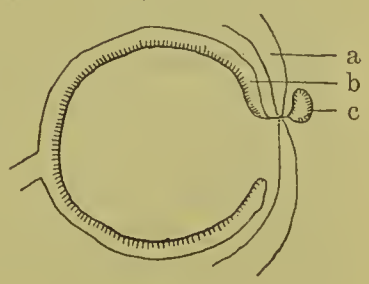

Fig. 7.

a. Mesoderm.
b. Vorderer Rand der secundären Augenblase.
c. Abgeschnürte Cyste.

Die obenstehenden 3 Textfiguren stellen die Entstehung einer solchen Cyste schematisch dar.

Es lässt sich aber als Stütze dieser Anschauung noch ein Fall beibringen, der gleichsam eine Vorstufe dieses Befundes darstellt. Es ist dies Krückow's angeborenes Staphyloma corneae racemosum mit Iriscyste.

In wenig Worten dargestellt handelt es sich um den Ersatz der Hornhaut durch eine Cyste mit bindegewebiger Wand und epithelialer Auskleidung, die mit Iris und Ciliarkörper in Verbindung steht.

Krückow nimmt einen intrauterinen Geschwürsprocess in der Hornhaut mit nachfolgender Perforation und Staphylombildung an. Nun kann ich weder in der Beschreibung noch in den Abbildungen irgend ein Merkmal finden, das die Perforation sicher erscheinen liesse. Nach der Zeichnung scheint mir nicht einmal eine Entzündung unwiderleglich bewiesen zu sein. Es liegt die Möglichkeit nahe, dass wir es mit einer ähnlichen Missbildung zu thun haben, wie sie Purtscher beschrieben hat; nur sind hier Auge und Cyste nicht durch einen Stiel miteinander verbunden, sondern ihre Wände kleben breit aneinander, oder vielmehr die Cyste ist in die vordere mesodermale Wand des Auges eingeschlossen.

Nun trägt aber das Cylinderepithel, welches die Auskleidung dieser Cystenwand darstellt, Flimmern. Die Elemente der Netzhaut tragen allerdings nirgends Flimmerhaare, aber sie entstammen demselben Mutterboden wie das Ependym des Gehirns, welches Flimmerhaare besitzt, allerdings nur in einer frühen Wachtumsperiode.

Es giebt aber auch Tiere, bei denen in einem embryonalen Stadium die Glandula pinealis sich aus ganz ähnlichen Zellen bestehend darstellt, wie sie den Ciliarkörper des menschlichen Auges überkleiden. Und jene Zellen zeigen, allerdings nur vorübergehend, Flimmerhaare.

Wenn wir bedenken, dass die Glandula pinealis wie das Auge eine Ausstülpung des Zwischenhirns ist, so ist es durchaus nicht so unwahrscheinlich, dass unter Umständen versprengte Keime der in einem sehr ursprünglichen Stadium befindlichen Netzhautanlage besonders, wenn sie zur Auskleidung einer Cyste dienen, Flimmerhaare tragen.

Krückow will die Flimmerepithelien aus dem Rachenraume des Embryo auf dem Wege durch die Amnionflüssigkeit in die von ihm vorausgesetzte Perforationsöffnung der Hornhaut und damit in's Auge gelangen lassen. Eine recht verwickelte Geschichte.

Die Annahme, dass die Flimmerepithelien durch den Thränenschlauch in's Auge gelangt sind, erscheint mir schon wahrscheinlicher; sie hat aber auch wieder die in der Veröffentlichung nicht erwiesene Perforation zur Voraussetzung und muss auch sonst zu Widerspruch herausfordern.

Auch Wagenmann hat eine mit Flimmerepithel ausgekleidete Cyste im Innern eines Auges gefunden. Es handelte sich um eine in eine Dermoidgeschwulst eingebettete Bulbusanlage, die so ziemlich alle Teile des Auges, aber im Zustande grösster Verlagerung, aufwies.

Netzhaut konnte sicher nachgewiesen werden. Im vorderen Abschnitte des Auges, das stark in die Länge gezogen war, lag eine mit dem genannten Epithel ausgekleidete Cyste. Es waren auffallend hohe Zellen, die an ihrer Basis einen runden Kern und an ihrer freien Fläche Flimmerhaare hatten. Sie war zwar nicht mit der Netzhaut in Verbindung, ja zwischen ihr und der Retina fand sich sogar ein der Hornhaut ähnliches Gewebe, trotzdem möchte ich auf die Möglichkeit aufmerksam machen, dass wir es auch hier mit einem Abkömmling der ursprünglichen Netzhautanlage zu thun haben.

Die vollständige Trennung der beiden Gebilde kann nach den eben angeführten Fällen keinen Gegenbeweis darstellen, in diesem Falle aber schon aus dem ganz besonderen Grunde nicht, weil alle Gewebe ungemein zersprengt sind, so dass auch die Linse über eine grössere Strecke in mehrere untereinander in keiner Verbindung stehende Zellhaufen zerteilt war. Diese vier Fälle lassen es sehr wahrscheinlich erscheinen, dass sich auch aus der vorderen Umschlagstelle der secundären Augenblase cystöse Bildungen entwickeln können[1]).

In den vorstehenden Ausführungen glaube ich den Beweis erbracht zu haben, dass sich alle typischen Formen des Spaltauges, um es kurz zu sagen, aus einer mechanischen oder chemischen (toxischen) Schädigung der Augenblase ableiten und erklären lassen.

Auch auf manche von den atypischen Formen, die nicht auf Entzündung beruhen, dürfte meine Hypothese Anwendung finden können. So hat ja schon van Duyse und mit ihm andere die Dermoide des Auges auf amniotische Verwachsungen zurückgeführt. Dass Hoppe die Lidcolobome in ähnlicher Weise durch amniotischen Druck erklärt, habe ich oben angeführt.

Ich will mich nicht auf die Erörterung dieser zum Teil noch bestrittenen Hypothesen einlassen, sondern nur hervor heben, dass es sehr nahe liegt, die manchmal mit Bulbusdermoid und Lidcolobom vereinigt vorkommende wohl stets atypische Colobombildung und Mikrophthalmie auch auf dieselbe Ursache zurückzuführen. Andererseits gebe ich aber auch gerne zu, dass es möglicherweise noch eine Reihe von anderen Ursachen der typischen Colobombildung geben kann. Bei sehr vielen dieser Missbildungen mögen übrigens mehrere Ursachen mitspielen; so halte ich es für gar nicht unwahrscheinlich, dass dieselbe Ursache, welche das mechanische Moment, die geringe Amnionmenge bedingt, auch eine chemische Schädigung veranlassen könnte.

Prüfen wir die vorstehend auseinandergesetzte Theorie auf ihre Anwendbarkeit auf unsern Fall, so scheint mir, da die Netzhaut ein recht kräftiges Wachstum besass und sie durch kein Colobom verstümmelt ist, nur die mechanische Ur-

[1]) Man könnte übrigens auch daran denken, ob nicht einzelne von den angeborenen serösen Iriscysten einen ähnlichen Ursprung haben.

sache hier in Frage zu kommen, wofür auch das gleichzeitige Vorkommen der Hasenscharten spricht. Diese mechanische Hemmung dürfte durch einen Druck von vorne her auf die vordere Augenwand erzeugt worden sein; dadurch kann auch die Abplattung der Bulbi von vorne nach hinten, die geringe Wölbung der Hornhaut und die flache Vorderkammer erklärt werden. Durch diesen Druck, der zu einer Zeit einsetzte, als die fötale Spalte bereits zum grösseren Teile geschlossen war, wurde das vordere Ende derselben zum Klaffen gebracht, durch diesen Spalt wucherte Bindegewebe in den Binnenraum des Auges und hinderte den vollständigen Schluss der Spalte auch nach dem Aufhören des Druckes. Die Augenblase suchte zwar durch energisches Wachstum ihrer Zellen, den Strang hinauszudrängen, wofür die aufgeworfenen Ränder des Coloboms sprechen; es gelang ihr dies aber nicht. Durch den ursprünglichen Druck von vorn und später durch den Druck des Bindegewebsstranges von hinten her wurde die Linse mehrfach verschoben und gedrückt und dadurch zur Trübung gebracht.

Dass die Ganglienzellenschicht und die Nervenfasern von allen Netzhautschichten allein so stiefmütterlich weggekommen sind, erkläre ich mir in folgender Weise: diese beiden Schichten sind die ältesten, sie entwickeln sich bereits in der ersten Hälfte des dritten Fötalmonates, zu dieser Zeit aber hat wahrscheinlich die Netzhaut ihre ganze Energie auf den behinderten Schluss der Spalte, auf die Hinwegräumung des Hindernisses verwendet, nachdem schon vorher der auf der Blase lastende Druck doch auch bis zu einem gewissen Grade schädigend auf das Wachstum eingewirkt haben dürfte.

Das Plus an Energie, welches die Augenblase im Wachstum aufbringen musste, ist ihr bei der Differenzirung verloren gegangen. Die Schichten, deren Differenzirung in einen späteren Zeitpunkt fällt, traf diese Schädlichkeit selbstverständlich nicht mehr.

Ich komme zu folgenden Schlüssen:

Die Entstehung des Spaltauges (Schizophthalmus) dürfte durch **primäres** Offenbleiben der fötalen Augenspalte bedingt sein.

Wie theoretische Erwägungen und Versuche an einem Augenblasenmodell zeigen, müssen in erster Linie mechanische Ursachen für dieses Offenbleiben in Anspruch genommen werden.

Besonders ist **Druck von vorne** geeignet, ein breites Klaffen der Spalte zu erzeugen; Druck von oben oder unten bringt die Spalte nie in ihrer ganzen Länge und nur in geringem Grade zum Klaffen.

Ein solcher Druck auf die Augenblase, besonders auf ihre vordere Wand, kann entstehen, wenn Mangel an Amnionflüssigkeit besteht.

Es kann auf diese Weise eine noch offene Spalte an der Vereinigung verhindert, eine bereits verschlossene wieder gesprengt werden.

Secundär kann in die offen bleibende Spalte Bindegewebe hineinwuchern.

Für die Entstehung der Bulbuscysten müssen zwei ursächliche Momente angenommen werden, erstens Druck auf die Augenanlage und zweitens Wucherung des Randes der Spalte.

Zwergwuchs muss ebensowenig wie eine Deformität des Augapfels mit der Spaltbildung, die durch Druck erzeugt ist, verbunden sein; doch müssen Abplattung des Auges im sagittalen Meridiane, Cystenbildung und gleichzeitiges Vorkommen von Hasenscharte und Wolfsrachen sowie grosse Ausdehnung des Coloboms im queren Durchmesser wohl meist im Sinne eines amniotischen Druckes als Ursache der Spaltbildung gedeutet werden.

Ein primäres Offenbleiben der Augenspalte können wahrscheinlich aber auch alle jene Ursachen veranlassen, die das Wachstum und die Entwicklung der Gehirnanlage zu hemmen geeignet sind, so besonders Veränderungen im Stoffwechsel und **toxische** Einflüsse.

In diesem Falle werden stets auch Zwergwuchs des Auges und häufig Mikrocephalie oder andere pathologische Veränderungen des Gehirns mit der Spaltbildung verbunden sein.

Auch in diesem Falle können secundär Bindegewebe und Gefässe in die offen bleibende Spalte gelangen.

Tritt die toxische Schädlichkeit erst **nach** Schluss der Spalte auf, so wird sie keine Spaltbildung, sondern reinen Zwergwuchs zur Folge haben.

Die Annahme, dass Entzündung eine häufige Ursache der Spaltbildung sei, ist in keiner Weise bewiesen, ja sogar sehr unwahrscheinlich.

Dagegen kann Entzündung als eine Ursache des Zwergwuchses in Anspruch genommen werden.

IV.

Wenn wir uns schliesslich der Netzhaut unseres Falles zuwenden, so haben wir auf drei Punkte besonders zu achten, die Faltung, die Knospung und die Zellringe. Dass die sich schon unter normalen Verhältnissen leicht abhebende und faltende Netzhaut — ich meine nur das innere Blatt der secundären Augenblase — sich bei mangelhafter Glaskörperentwicklung in Falten legen muss, ist ohne weiteres klar; ob nicht auch

das Bestreben der Netzhaut, die Spalte zu schliessen und die den Verschluss hindernden Kräfte zu überwinden, dazu beigetragen hat, mag dahingestellt sein.

Die Frage nach der Bedeutung der Knospung und der Entstehung der Zellringe muss gemeinsam erörtert werden.

Dass wir in den Bögen wirkliche Knospen teils von kugeliger teils von Schlauchform vor uns haben, beweist die Durchmusterung der Schnittserien, ebenso wie dass die Zellringe die Querschnitte von solchen Knospen und Schläuchen, aber auch von Zellkugeln sind, die jeden directen Zusammenhang mit der äusseren Körnerschichte verloren haben.

Die Zellkugeln sind die abgeschnürten Enden der Knospen und Schläuche. Durch ihren directen Uebergang sowie durch ihren histologischen Bau sind diese Ringe oder Rosetten unzweifelhaft als Abkömmlinge der äusseren Körnerschichte charakterisiert. Ihre Entstehung ist schematisch in den Textfiguren 8, 9, 10 und in Figur 11 dargestellt; sie wird auch verständlich durch die Figuren auf Tafel II.

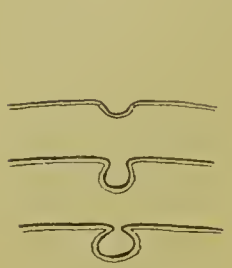

Fig. 8.

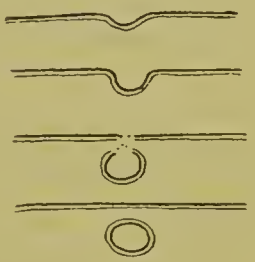

Fig. 9.

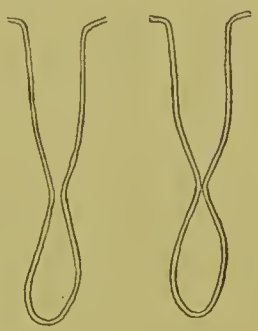

Fig. 10.

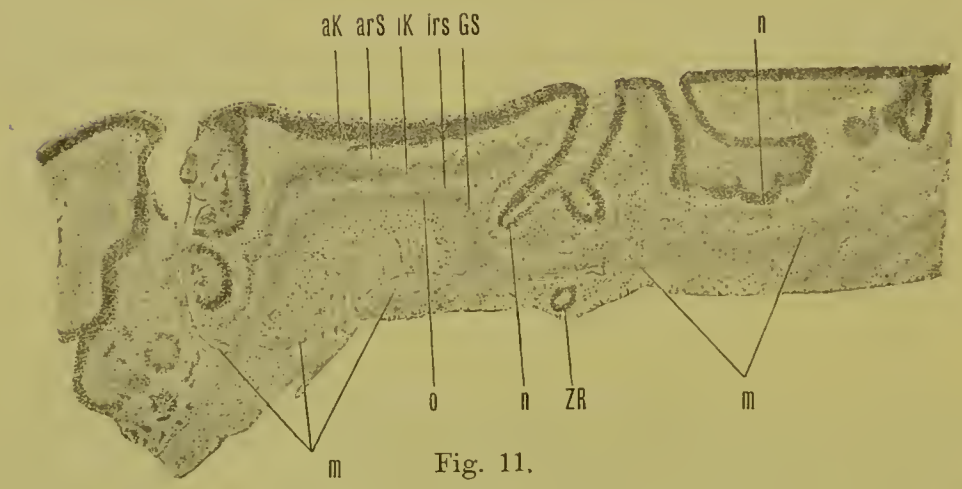

Fig. 11.

aK. äussere Körnerschichte, arS. äussere reticulierte Schichte, iK. innere Körnerschichte, irS. innere reticulierte Schichte, GS. Ganglienschichte, m. Gefässe, n. Knospung d. äuss. K.Sch., o. Membr. limit. int., Z.R. Zellring.

Es kann keine Rede davon sein, dass diese Bögen und Ringe nur die Schnitte durch wirkliche Falten der Netzhaut wären.

Die Entstehung dieser Zellkugeln oder Zellfollikel erfolgt in einer durchaus nicht ungewöhnlichen Weise; an vielen Stellen des menschlichen Körpers sehen wir die Oberflächenvermehrung in dieser oder ähnlicher Weise vor sich gehen; ich erinnere hier nur an die Gehörbläschen und die Graaf'schen Follikel; aber auch an einem dem Auge so nahestehenden Gebilde, wie es die Glandula pinealis ist, zeigen sich Bildungen, die histologisch und entwicklungsgeschichtlich unseren Zellkugeln sehr nahe stehen.

Diese Gebilde sind also der Ausdruck einer sehr starken Oberflächenvermehrung der Netzhaut und zwar in erster Linie ihrer äusseren Körnerschichte. Wir haben uns jetzt die Frage vorzulegen, aus welchem Grunde diese Oberflächenvermehrung so auffallend von aussen nach innen abnimmt und die äussere Körnerschichte so sehr die übrigen an Ausdehnung übertrifft. Durch die Faltung, vor allem aber durch die Fixation der inneren Netzhautoberfläche an dem rudimentären Glaskörper und dem Knorpelkern sind die inneren Schichten der Netzhaut an einer entsprechenden Ausdehnung gehindert.

Der Umstand, dass die inneren Schichten der Netzhaut an vielen Stellen auseinandergezogen sind, dass ferner recht häufig eine deutliche Grenze zwischen innerer Netzhautfläche und Glaskörper nicht gefunden werden kann, sowie die eigentümliche Erscheinung des Auseinanderbrechens der äusseren Körnerschichte deuten auf das Wirken derartiger ziehender und schiebender Kräfte hin.

Was ist aber die Ursache dieser Fixation? Sollte sich hier vielleicht doch noch die Spur einer Entzündung finden?

Wie schon oben betont, will ich nicht auf die jetzt moderne Frage des Glaskörperursprunges eingehen; nur das eine sei hervorgehoben, dass im embryonalen Leben, wie aus den eingehenden Arbeiten O. Schultze's hervorgeht, eine recht innige Verbindung zwischen den innersten Schichten der Netzhaut und den äussersten des Glaskörpers besteht. So wächst im dritten Fötalmonate die Membrana vasculosa retinae zwischen Netzhaut und Glaskörper hinein. Gerade in diesem Zeitraume erfolgten, wie wir oben nachgewiesen haben, in unserem Bulbus mächtige Verschiebungen; so wirkten eine Reihe von abnormen Zug- und Druckkräften auf den Inhalt des Augapfels und zwar jedenfalls nicht ganz vorübergehend. Ist es da nötig, an eine Entzündung als Ursache dieser Verlötungen zu denken? Ich glaube nicht.

Wahrscheinlich haben diese verschiedenen mechanischen Kräfte wie schon betont wurde, auch auf die Wachstumsfähigkeit dieser ältesten inneren Netzhautschichten schädigend eingewirkt, so dass

wir also nicht bloss rein mechanische Ursachen für das geringere Oberflächenwachstum dieser anzunehmen haben.

Was ist also diese Knospung? Ist sie ein von der Faltung verschiedener Vorgang oder nicht?

Nach dem Angeführten bestand in der Netzhaut das Bestreben, zu ihrer normalen Oberflächenausdehnung zu gelangen, so lange alle Schichten gleichmässig diesem Streben folgen konnten, entstanden Falten; als für die innern Schichten diese Möglichkeit, sich in die Fläche auszudehnen immer mehr schwand, begann sich allmählich der Process zu entwickeln, den wir als Sprossung bezeichnet haben.

Faltung und Sprossung wären somit in unserem Falle nur zwei verschiedene Formen eines und desselben Entwicklungsvorganges.

Ich sagte vorhin, die Netzhaut trachtete ihre normale Oberflächenausdehnung zu erlangen. Angesichts der grossen Masse von Zellbögen und Ringen erscheint nun die Frage berechtigt, ob nicht die normale Ausdehnung der Oberfläche schon überschritten sei und wir es also mit einer Hyperplasie, einem Wachstumsexcess zu thun hätten.

Wenn wir berücksichtigen, dass die Augäpfel sehr klein sind und dass die Netzhaut mit ihren Falten, Knospen und Zellkugeln nur einen kleinen Teil des Binnenraumes einnimmt, können wir die Ausdehnung der gesamten Oberfläche der äusseren Körnerschicht, die hier für die ganze Netzhaut massgebend ist, nicht sehr hoch schätzen; denn nur eine Schätzung kann es sein.

Wenn man noch so vorsichtig sein will, das eine darf behauptet werden, um vieles hat die Netzhaut die ihr im normalen Auge gleichen Alters zukommende Flächenausdehnung nicht überschritten.

Wir können also eigentlich von keiner Hyperplasie sprechen und damit fällt die Diagnose einer Netzhautgeschwulst, an die man nach der Beschreibung unbedingt hätte denken müssen; denn zur Definition Geschwulst gehört die Hyperplasie, die Volumszunahme, und die fehlt hier.

Dem widerspricht der Umstand nicht, dass die geschwulstähnlich geformte Netzhaut an den sie umgebenden Geweben Folgeveränderungen erzeugt hat, die wir sonst Geschwülsten zuschreiben. Erstens wären da die Veränderungen im Pigmentepithel zu erwähnen. Sie gleichen sehr jenen, die wir bei Netzhautgliom im Pigmentepithel beobachten.

Ich kann aber in diesem Schwund des Pigmentepithels nur eine Folge der mechanischen Schädigung erblicken, der das Pigmentepithel in dem einen Falle durch die tumorös entartete, in dem andern durch die in ihrer Entfaltung behinderte und zusammengeballte, aber sonst normale Netzhaut erlitten hat. Beide gleichen einander in der äussern Form des Tumors, sind aber im Wesen, wie ich gleich zeigen will, sehr verschieden.

Schon früher haben wir davon gesprochen, dass bei den Linsenveränderungen gleichfalls an ähnliche mechanische Einflüsse zu denken ist.

Ausdrücklich will ich noch hervorheben, dass sich die Zellkugeln nach aussen hin im allgemeinen überall scharf abgrenzen. Das Gewebe, in das diese Kugeln eingebettet sind, besteht aus den innern Netzhautschichten. Nahezu ebenso scharf wie sich die einzelnen Schichten in der normal gelagerten Netzhaut von einander abgrenzen, heben sich die Zellringe von ihrer Umgebung ab.

Ein Uebergang des Zwischengewebes in die äusseren Schichten der Ringe konnte nicht festgestellt werden, ja kann sicher ausgeschlossen werden; denn wenn sich, wie in der Beschreibung erwähnt wurde, an einzelnen Stellen Bilder finden, die in diesem Sinne gedeutet werden könnten, so muss man bedenken, dass durch Druck und Zug, die in dieser Netzhaut sicher bis in in die letzte Zeit gearbeitet haben, derartiges entstehen kann. Sie sind aber so selten, dass man ihnen keine Bedeutung für die Charakterbestimmung der Geschwulst beimessen kann.

Eine Frage wäre noch zu beantworten, nämlich die nach der Bedeutung der Zellen, die in diesen Zellringen eingeschlossen sind. Erstens kann ich mir denken, dass beim Abbrechen der Halbringe und dem darauf folgenden Schlusse derselben sehr leicht Zellen in dieselben gelangen können; andrerseits muss ich aber auch eine Deutung als sehr einleuchtend anführen, die Döts ch — ich komme auf seine Arbeit später zu sprechen — denselben gegeben hat; er glaubt, dass diese Zellen durch die Membrana limitans externa aus der äussern Körnerschicht durchgewandert sind. Wenn man bedenkt, dass diese keine festgeschlossene Membran ist, sondern einem dichten Sieb gleicht, durch das die Stäbchen- und Zapfenfortsätze und nach neueren Untersuchungen auch Gebilde, die der Glia entsprossen, durchragen, so erscheint diese Ansicht sehr wohl begründet.

Wir wollen uns jetzt in der Litteratur umsehen, ob derartige Zellkugeln und Ringe in der Netzhaut bereits beobachtet worden sind oder nicht. Vorher muss aber aus der Beschreibung die Thatsache ins Gedächtnis gerufen werden, dass zweierlei Formen von Zellringen vorkommen, erstens die, deren Bestandteile der äusseren Körnerschichte entstammen, und zweitens jene spärlichen Ringe, die in der Gegend des Ciliarkörpers lagern und die aus Zellen bestehen, die den Charakter des Cylinderepithels des Ciliarkörpers an sich tragen. Diese zwei Formen sind scharf von einander zu unterscheiden.

Die ersteren sind ausführlich genug beschrieben worden; ich will daher nur die Merkmale hervorheben, durch die sich die zweite Form von der ersten unterscheidet.

Erstens ist der Zellmantel meist einreihig, selten zweireihig, zweitens sind es hohe Cylinderzellen mit länglichem, nicht sehr dunkel gefärbtem Kerne, drittens fehlen die Stäbchen und Zapfen, doch sehe ich auch hier wie bei den anderen eine

deutliche scharfe Membran als innere Begrenzung. Die ersteren entstammen der vollentwickelten Netzhaut, die letzteren dem Ciliarkörperepithel.

Wenden wir uns zunächst den Zellringen oder, um den Ausdruck der Autoren zu gebrauchen, den Rosetten zu, die Dötsch und Ginsberg in der letzten Zeit in der Netzhaut mikrophthalmischer Augen gefunden haben. Dieselben sind der Beschreibung und der Zeichnung nach der ersten Form meiner Ringe gleichzustellen. So weit die Zeichnung eine Beurteilung zulässt, sind freilich die Elemente der Dötsch'schen Rosetten nicht so weit entwickelt wie die im Ginsberg'schen und meinem Mikrophthalmus. Doch darf man wohl so geringen Unterschieden nicht allzu grosse Bedeutung beimessen.

In der Deutung dieser Gebilde stimme ich mit den genannten Autoren im grossen und ganzen überein.

Hierher gehören dann noch, soweit ich dies ohne Zeichnungen, aus der Beschreibung allein, beurteilen kann, der Conus Salzmann's und der Mikrophthalmus Wintersteiner's, auf die sich dieser in seiner Gliomarbeit beruft.

Auch Bernheimer's hochinteressantes Zwergauge mit Cystenbildung, dessen wir schon oben gedachten, muss seines Netzhautbefundes wegen hier nochmals erwähnt werden. In der abgelösten und gefalteten Netzhaut besteht ein Wucherungsprocess, der nach der Schilderung die beiden Körnerschichten, besonders die äussere, betrifft und nach der der Arbeit beigegebenen Zeichnung zu ähnlichen Rosettenbildungen geführt hat, wie wir sie eben besprochen haben.

Vielleicht könnte man diesen Wucherungsvorgang, bei dem die äusseren Schichten in die inneren verlagert wurden und der doch der Heterotopie der grauen Gehirnsubstanz analog ist, als Heterotopie der Körnerschichten bezeichnen.

Bei der weiteren Durchsicht der bisher veröffentlichten Fälle von Mikrophthalmie stösst man noch hie und da auf Gebilde in den gefalteten Netzhäuten, die, wie aus der Zeichnung oder aus der Beschreibung oder aus beiden hervorgeht, unseren Zellringen oder Rosetten ausserordentlich ähnlich sind. Mir ist wohl bewusst, dass da sehr leicht Irrtümer möglich sind; erstens ist nach meist recht schematischen Zeichnungen zu urteilen eine sehr schwierige Sache, zweitens können diese Ringe, wenn sie nur in geringer Zahl vorhanden sind, durch die Kappung von Netzhautfalten entstehen; und so scheinen die meisten Autoren diese Bildungen auch aufgefasst zu haben.

Eine sehr genaue und sorgfältige Beschreibung solcher Gebilde liefert Bock. Er fand in den polypös entarteten und gewucherten Ciliarfortsätzen an der temporalen Seite eines Coloboms Zellgruppen, die das Bild von Drüsenquerschnitten vortäuschten; die Zellen entsprachen denen der Pars ciliaris retinae. Bock erklärt sich ihre Entstehung durch starke Wucherung dieses Teiles der Netzhaut.

Rubinski beschreibt in der von retinalem Cylinderepithel gebildeten Auskleidung einer Bulbuscyste Gebilde, die schlauchförmigen, tubulösen Drüsen mit deutlichem, kernhaltigem Cylinderepithel gleichen.

Diese letzteren Zellringe Bocks und Rubinskis entsprechen also morphologisch und wohl auch entwicklungsgeschichtlich der zweiten Form meiner Rosetten, die aus dem Epithel des Ciliarkörpers hervorgehen. Hier muss ich ferner noch einen Fall wegen des Vorkommens verwandter Bildungen einschieben. Es ist dies der Befund Helfreich's, der in einem Mikrophthalmus das ganze innere Blatt der secundären Augenblase in eine Geschwulst umgewandelt fand, die sich nach hinten an die Pars ciliaris retinae anschliesst und die er als Glioma retinae bezeichnet. In dieser Geschwulst, die sich aus Zellen zusammensetzt, welche wir gewöhnlich als Gliomzellen zu bezeichnen pflegen, finden sich im Anschluss an die erhaltene Pars ciliaris retinae Zellzüge. Diese haben einen bogenförmigen Verlauf und bestehen aus Elementen, die denen des Ciliarkörperepithels vollständig gleichen und von dem Autor auch als solche aufgefasst werden.

Ich kann Helfreich in dieser Hinsicht nur vollständig zustimmen und muss diese Zellbögen, wenn auch keine geschlossenen Rosetten vorkommen, der Form ihrer Zellen nach der zweiten Gruppe zuteilen.

Nachdem wir für die Verlagerung der äusseren in die inneren Netzhautschichten die Bezeichnung Heterotopie angewendet haben, wollen wir für den, wie es scheint, sehr häufigen Vorgang der Rosettenbildung, sei es in sonst normal geschichteter, voll entwickelter, sei es in verdünnter, einschichtiger Netzhaut die Bezeichnung Degeneratio retinae adenoides in Vorschlag bringen.

Die Frage nach dem Vorkommen und der Herkunft dieser Rosetten hat deshalb grosse Bedeutung erlangt, weil Wintersteiner in seiner umfangreichen, verdienstvollen Arbeit über das Gliom („Neuroepitheliom") der Netzhaut auf das Vorkommen ähnlicher Gebilde in Gliomknoten hingewiesen hat und auf diese Befunde gestützt zur Ansicht gelangte, das Gliom sei eine tumoröse Entartung des Neuroepithels der Netzhaut, weshalb er dafür den Namen Neuroepithelioma retinae wählte.

Im Anschluss an die Cohnheim'sche Theorie nimmt Wintersteiner eine Versprengung der Keime der Neuroepithelschicht als Anlass zur Geschwulstbildung an.

Da gerade unser Fall eine Unzahl zweifellos echter Neuroepithelrosetten enthielt und gleichzeitig die Entstehung und Verlagerung derselben in die übrigen Netzhautschichten sehr klar und überzeugend darstellte, so glaubte ich anfangs in ihm einen Beweis für die Wintersteiner'sche Ansicht gefunden zu haben. Bei genauerer Ueberlegung wurde mir aber doch der genetische Zusammenhang zwischen dem echten Gliom- und diesen Neuroepithelringen recht zweifelhaft.

Der Umstand, dass seit Wintersteiner in dankenswerter Weise auf die Rosettengebilde aufmerksam gemacht hat, schon in drei Zwergaugen Neuroepithelringe in grosser Menge gefunden wurden, dass ferner die Durchsicht der Litteratur es sehr wahrscheinlich macht, dass solche Gebilde auch in nicht wenigen der vorher veröffentlichten Mikrophthalmusfälle zu finden waren, lässt die Annahme sehr berechtigt erscheinen, dass derartige Gebilde in Zwergaugen etwas ganz gewöhnliches sind, dass die Netzhaut in solchen Augen häufig die adenoide Entartung zeigt.

Wenn nun aber diese Gebilde die Grundlage der Gliome abgeben sollen, so müssten doch die Zwergaugen sehr häufig von Gliom befallen werden, und doch sind nur zwei klinische Beobachtungen über Entstehung eines Glioms aus einem wahrscheinlichen Mikrophthalmus bekannt.

Bei der grossen Häufigkeit der Mikrophthalmie in Böhmen hat gerade die Klinik meines Chefs, der die zwei in Prag befindlichen Blindeninstitute augenärztlich leitet, Gelegenheit in dieser Hinsicht reichliches Material zu sammeln und dasselbe durch lange Zeit, meist durch viele Jahre zu beobachten; aber es ist uns kein Fall zur Kenntnis gelangt, der in dieser Hinsicht auch nur verdächtig wäre.

Allerdings spricht Wintersteiner vom Zusammenvorkommen von Gliom und angeborenen Augenanomalien und stützt darauf seine auch sonst gut begründete Ansicht, dass diese Geschwulst oder wenigstens ihr Keim angeboren sei. Aber unter diesen Anomalien führt er nur die zwei schon erwähnten Mikrophthalmi an. Es bliebe ausserdem nur der anatomisch untersuchte gliomatöse Mikrophthalmus Helfreichs.

Wintersteiner's Statistik umfasst aber nahezu 500 Fälle von Gliom, darunter finden sich nur drei Mikrophthalmi. Man müsste eine ganz bedeutend höhere Zahl erwarten.

Wenn also behauptet würde, aus den Mikrophthalmi mit Netzhautrosetten hätte sich, wenn die Kinder länger gelebt hätten, Gliom entwickelt, so steht dem die Thatsache entgegen, dass sich zwischen Gliom und Mikrophthalmus auch nicht der geringste Zusammenhang feststellen lässt, was bei der grossen Zahl der klinisch genau untersuchten Fälle von Gliom sehr zu beachten ist. Uebrigens spricht auch der pathologisch-anatomische Befund durchaus nicht für diese Annahme, denn wir müssten dann doch irgend welche Uebergangsformen zum wahren Gliom erwarten, die aber fehlen.

Man müsste also daran denken, dass zur Entwicklung des Glioms aus diesen Rosetten ein Anlass, sagen wir ein Reiz, nötig ist, der in den Zwergaugen wegfiele.

So wäre die Möglichkeit ins Auge zu fassen, dass die durch den Lichteinfall und das Funktionieren der Netzhaut bedingten physikalisch-chemischen Veränderungen in derselben den Anstoss zur gliomatösen Entartung geben. Dies kann aber nicht der Fall sein, da sehr viele Mikrophthalmi nicht nur gute Lichtempfindung, sondern auch erträgliches Formensehen besitzen, ihre Netzhaut also sicher funktioniert.

Andererseits wird man vielleicht darauf hinweisen, dass die verkleinerten, tiefliegenden Augen weniger Insulten ausgesetzt sind als die Augen von normaler Grösse.

Auch dieser Grund ist nicht stichhaltig, da, wie man in Blindeninstituten zu beobachten Gelegenheit hat, solche Kinder die üble Gewohnheit haben, mit den Fingern den Augapfel zu drücken, in die Augenhöhle hineinzubohren oder sich Gegenstände in den Bindehautsack zu schieben.

Dass die Zellen der Netzhaut in Zwergaugen eine herabgesetzte Wachstumsenergie hätten, kann man sicherlich auch nicht behaupten; dagegen spricht z. B. der Befund in unserm Falle.

Wenn wir also auch die Wintersteiner'schen Gliomrosetten mit unsern Neuroepithelringen identificieren und Wintersteiner's Schlussfolgerungen vollständig zustimmen wollten, müssten wir doch wenigstens einen Vorbehalt machen.

Zum Uebergang der Zellringe ins echte Gliom ist jedenfalls ein Anstoss, eine Schädlichkeit nötig, die wir bis jetzt nicht kennen; der Nachweis der Zellringe allein berechtigt noch nicht zur Stellung der Diagnose Gliom.

Bei voller Anerkennung für Wintersteiner's gründliche Durcharbeitung dieses Gebietes konnte ich daher besonders mit Rücksicht auf das eben Vorgebrachte und die Einwände Ginsberg's gewichtige Zweifel darüber, ob die in den Gliomen gefundenen Rosetten wirklich Neuroepithelien oder Abkömmlinge derselben sind, nicht los werden.

Um mir in dieser Sache Klarheit zu verschaffen, machte ich mich an die Untersuchung von Netzhautgliomen; leider war, da ich dieser Arbeit nur kurze Zeit widmen konnte, das untersuchte Material nur klein, nämlich zwei Fälle. Beides waren typische Gliome. In dem einen konnte ich keine Rosetten oder diesen ähnliche Gebilde finden, in dem andern aber, bei dem die Geschwulstmassen bereits in grosser Ausdehnung die Bulbuskapsel perforiert hatten, fand ich in dem Knoten der Geschwulst reichliche Zellansammlungen von eigentümlichem Charakter.

Es fanden sich Zellbögen, Schläuche oder Rosetten aus ovalen oder cylindrischen Zellen mit ovalem Kern, die sehr jenen Zellen glichen, aus denen sich gleich nach Bildung der secundären Augenblase das ganze innere Blatt derselben zusammensetzt, wovon ich mich durch Vergleichung mit derartigen embryonalen Präparaten überzeugte. Sehr ähnlich sind sie auch den Zellen der Pars ciliaris retinae.

Hie und da sah ich an Rosetten dieser Geschwulst einen inneren Saum, den ich allerdings als Membran ansprechen möchte, niemals aber Bildungen, welche den Stäbchen und Zapfen gleichen würden.

Schon Ginsberg hat in derselben Absicht mikroskopische Untersuchungen von Gliomen der Netzhaut und des Rückenmarkes vorgenommen; er kam zu einem Ergebnis, aus dem er folgenden Schluss zieht:

„Der Beweis, dass die Elemente der Rosetten etc. — in Gliomen — wirklich Neuro-Epithel sind, ist also nicht geführt;"

er will sie „als auf niederer Stufe stehen gebliebene Elemente der primitiven, noch nicht in Spongioblasten und Neuroblasten differenzierten Netzhautanlage ansprechen."

Diesen seinen Schluss stützt er durch Vergleich mit den Gliomen des Rückenmarkes. Ich kann nun auch die Vermutung nicht von der Hand weisen, dass möglicherweise die von Wintersteiner in Gliomen gefundenen Rosetten keine Neuroepithelien sind, sondern von einer ursprünglicheren Entwicklungsstufe der Netzhautelemente abstammen

Wintersteiner stützt sich bei seiner Beweisführung erstens auf eine gewisse Aehnlichkeit in der Form mit den Neuroepithelien der normalen Netzhaut und zweitens vor allem darauf, dass er so aussehende Gebilde in einem mikrophthalmischen Bulbus nachweisen konnte, der sich ähnlich dem unsern verhalten zu haben scheint.

Diesen letzteren Grund kann ich nicht gut als stichhaltig anerkennen, da unser Mikrophthalmus zeigt, dass auch das Ciliarkörperepithel Rosetten bilden kann.

Die Form der Zellen aber widerspricht nicht der Annahme, dass sie einer ursprünglicheren Entwicklungsstufe der Netzhaut entstammen, als es die Neuroepithelien sind.

Wenn Wintersteiner auf die Protoplasmaeinschlüsse hinweist und sie als Stäbchen und Zapfengebilde auffasst, so will ich dem nicht entgegentreten, sondern nur darauf hinweisen, dass sie nicht unbedingt für die Wintersteiner'sche Annahme sprechen müssen.

Es ist eine bekannte Thatsache, auf die Ginsberg in seiner Arbeit hingewiesen hat, dass sich Netzhautteile in Gliomen manchmal sehr lange vollständig intact erhalten können; es ist ferner bekannt, dass gerade die äusseren Schichten der Netzhaut die widerstandsfähigsten in dieser Hinsicht sind. Könnten nun nicht solche Reste einer durch die Geschwulst zerrissenen und in ihren inneren Schichten bereits vollständig zerstörten Netzhaut ähnliche Bilder geben? Gerade die spiralig eingerollten Ränder scheinen mir für diese Möglichkeit zu sprechen.

Von wohlausgebildeten Stäbchen und Zapfen kann ja auf keinen Fall die Rede sein, man kann sie sicherlich nur als Rudimente von solchen bezeichnen.

Uebrigens soll die Möglichkeit, dass einzelne Tumorelemente eine höhere Entwicklungsstufe erreichen können, nicht in Abrede gestellt werden. Auch könnte man daran denken, dass die Entwicklung der Netzhautgeschwulst in der Netzhaut eine parallel damit einhergehende Wucherung anregen kann, die der von uns eben als Degeneratio adenoides bezeichneten entspreehen würde. Auch dürfen wir nicht vergessen, dass Gliafasern, wie sie schon normalerweise zwischen den Stäbchen und Zapfen vorragen, oder die Spitzen stärker vorragender Zellen Bilder erzeugen können, die sehr rudimentären Stäbchen und Zapfen gleichen.

Ich komme zu folgendem Schlusse: Den Beweis, dass die Epitheleinschlüsse in den Netzhautgliomen wirklich Neuroepithel

sind, scheint mir Wintersteiner nicht erbracht zu haben. Die Annahme, dass sie auf niedriger Entwicklungsstufe stehen gebliebenen, noch nicht in Neuro- und Spongioblasten geschiedenen Zellen der ursprünglichen Netzhautanlage entsprechen, hat weit mehr Wahrscheinlichkeit für sich. Gelegentliche Befunde von Gebilden, die den Stäbchen und Zapfen gleichen, sind nicht geeignet, diese Annahme umzustossen, da ihre Herkunft vielleicht auch anderweitig erklärt werden kann.

Aber auch hier stossen wir wieder auf das schon früher geäusserte Bedenken, dass, da auch solche Rosetten, die meiner zweiten Form der Zellringe entsprechen würden, in Mikrophthalmis nicht so selten vorzukommen scheinen, das ganz ausserordentlich seltene Zusammenvorkommen von Mikrophthalmie und Gliom den genetischen Zusammenhang zwischen Gliom und den beschriebenen Rosetten zweifelhaft erscheinen lässt.

Wir können also, wenn wir vorsichtig sein wollen, vorläufig nur folgendes behaupten: In Gliomen finden sich häufig Gebilde, die morphologisch mit unseren Zellringen der zweiten Form grosse Aehnlichkeit haben.

Die Möglichkeit, dass sie die Anfangsstadien dieser Geschwulst darstellen, soll nicht in Abrede gestellt werden; doch muss man bedenken, dass sie sich in mehr als der Hälfte der nach ihnen durchsuchten Geschwülste gar nicht gefunden haben, sich aber anderseits in Zwergaugen, die bekanntlich durchaus nicht zu Gliombildung neigen, recht häufig ganz ähnliche Gebilde in grosser Menge finden.

Zum Schlusse spreche ich Herrn Collegen Dr. Nickerl für die Textzeichnungen und Herrn Universitätszeichner Casper in Wien für die Ausführung der Tafeln den Dank aus.

Erklärung der Tafeln.

Tafel VII.

Figur 1: Rechtes Auge. Horizontalschnitt durch Lid, Augapfel und vorderen Orbitalschnitt, etwas unterhalb der Mitte des Augapfels. Fünffache Vergrösserung. Hämatoxylin-Eosinfärbung.

Figur 2: Linkes Auge. Sagittalschnitt durch Lid, Augapfel und vorderen Orbitalabschnitt, etwas nach aussen von der Mitte des Augapfels. Fünffache Vergrösserung. Hämatoxylin-Eosinfärbung.

Figur 3: Rechtes Auge. Ein Stück aus der Linse mit dem Ansatz des Mesoderms. Faltung der Linsenkapsel. Wucherung des Kapselepithels, Bläschenzellen und Degenerationsherd. Reichert, Oc. 3, Obj. 7. Hämatoxylin-Eosinfärbung.

Figur 4: Zellring aus der äusseren Körnerschichte mit Membrana limitans externa; Körnerzellen und Gliafasern im Lumen. Zeiss Immers. Hämatoxylin-Eosinfärbung.

Figur 5: Zellring aus der äusseren Körnerschichte mit Membrana limitans externa und Aussengliedern, eine Zelle im Lumen. Vergrösserung und Färbung wie früher.

Tafel VIII.

Figur 6: Linkes Auge. Haufen von Zellkugeln der äusseren Körnerschichte, eingeschlossen in einer Netzhautfalte. Reichert, Oc. 3, Obj. 3, Färbung wie früher.

Figur 7: Linkes Auge. Sagittalschnitt durch Lid, Augapfel und vorderen Orbitalabschnitt, etwas nach innen von der Mitte des Augapfels. Fünffache Vergrösserung, Färbung wie früher.

Figur 8: Rechtes Auge. Horizontalschnitt, Pupillarrand der Iris, Sphincter iridis, Zonula, Membrana capsularis lentis, Linse. Reichert, Oc. 3, Obj. 7. Färbung wie früher.

Figur 9: Rechtes Auge. Horizontalschnitt, Ciliarfortsätze, Zonulafasern, Knorpelkern des Glaskörpers, Linse. Reichert, Oc. 3, Obj. 7.

Bedeutung der den Zeichnungen beigesetzten Buchstaben:

A = Aderhaut. C = Ciliarkörper. Ca = Arter. centr. n. optici. Cf = Ciliarfortsätze. G = Glaskörper. GS = Ganglienzellschicht. H = Hornhaut. I = Iris. K = Verkalkung in der Linse. K' = Verkalkung in der Netzhaut. Kn = Knorpel im Glaskörper. L = Linse. Lk = Linsenkapsel. M = Mesoderm. MD = Meibomsche Drüsen. N = Netzhaut. P = Pigmentepithel. S = Sehnerv. T = Thränensack. W = Waldeyersche Drüsen. Z = Zonulafasern. ZR = Zellring. aK = äussere Körnerschichte. arS = äussere ret. Schichte. iK = innere Körnerschichte. irS = innere ret. Schichte. a = Knorpel im dritten Lid. b = drittes Lid. c = Lamina cribrosa. d = accessorische Thränendrüse. e = Levator palp. sup. f = Wucherungen der Netzhaut. g = Bläschenzellen in der Linse. h = Wucherung des Kapselepithels. i = Blutung. j = Musc. sphinct. irid. k = Gefässe der Membr. caps. lent. l = Pupillarrand.

Litteratur:

Antonelli, Angeborene Augenveränderungen bei einem Kinde, dessen Mutter gegen Ende der Schwangerschaft an Abdominaltyphus erkrankt war. Ophthalm. Klinik, IV. Jahrg. Heft 4.

Bach, Anatomischer Befund eines doppelseitigen angeborenen Cryptophthalmus beim Kaninchen nebst Bemerkungen über das Oculomotoriuskerngebiet. Schweigger's Archiv Bd. XXXII.

— Anatomischer Beitrag zur Genese der angeborenen Colobome des Bulbus. Schweigger's Archiv Bd. XXXII.

— Pathologisch-anatomische Studien über verschiedene Missbildungen des Auges. Graefe's Archiv Bd. XLIV, Abt. 1.

Becker, H., Mikrophthalmus mit Orbitopalpebralcyste. Schweigger's Archiv Bd. XXVIII.

— Ein Fall von Mikrophthalmus congenit. unilat. nebst einigen Bemerkungen über die vermutliche Aetiologie und Entwicklungsgeschichte desselben. Graefe's Archiv Bd. XXXIV.

Bernheimer, Ein Beitrag zur Kenntnis der Missbildungen des Auges. Schweigger's Archiv Bd. XXVIII.

Bock, Die angeborenen Kolobome des Augapfels. Wien 1893.

Czermak, Zur Zonulafrage. Graefe's Archiv Bd. XXXI, Abt. 1.

— Mikrophthalmus mit Orbitalcyste. Wien. klin. Wochenschr., 1891.

Dötsch, Anatomische Untersuchung eines Falles von Mikrophthalmus congenitus bilateralis. Graefe's Archiv Bd. XLVIII, Abt. 1.

Edinger, Eine neue Theorie über die Ursachen einiger Nervenkrankheiten etc. Volkmann's Samml. klin. Vorträge. 1894, Heft 106.

Ewetzky, Zur Entwicklung des Thränennasenganges beim Menschen. Graefe's Archiv Bd. XXXIV, Abt. 2.

Falchi, Ueber die Hystogenese der Retina und des Nervus opticus. Graefe's Archiv Bd. XXXIV, Abt. 2.
Fick, Die Entwicklung des Auges. Breslau 1897.
Fischel, Ueber die Regeneration der Linse. Anatom. Hefte, 44, 1900.
Fumagalli, Ueber die feinere Anatomie des dritten Lides. Pisa 1899.
Gegenbauer, Vergleichende Anatomie der Wirbeltiere. Leipzig 1898.
Ginsberg, Beitrag zur Mikrophthalmie mit Cystenbildung. Graefe's Archiv Bd. XLIV, Abt. 2.
— Ueber embryonale Keimverlagerungen in Retina und Centralnervensystem. Ein Beitrag zur Kenntnis des Netzhautglioms. Graefe's Archiv Bd. XLVIII, Abt. 1.
Görlitz, Anatomische Untersuchung eines sogenannten Coloboma nervi optici. Schweigger's Archiv Bd. XXXV.
v. Grolmann, Ueber Mikrophthalmus und Cataracta congenita vasculosa. Graefe's Archiv Bd. XXXV.
Haab, Beiträge zu den angeborenen Fehlern des Auges. Graefe's Archiv, Bd. XXIV, Abt. 1.
Helfreich, Beitrag zur Lehre vom Glioma retinae. Graefe's Archiv Bd. XXI, Abt. 2.
Hertwig, Lehrbuch der Entwicklungsgeschichte. Jena 1898.
Hess, Zur Pathogenese des Mikrophthalmus. Graefe's Archiv Bd. XXXIV, Abt. 3.
— Weitere Untersuchungen über angeborene Missbildungen des Auges. Graefe's Archiv Bd. XXXVI, Abt. 1.
— Pathologisch-anatomische Studien über einige seltene angeborene Missbildungen des Auges. Graefe's Archiv Bd. XLII, Abt. 8.
v. Hippel, Ueber das normale Auge des Neugeborenen. Graefe's Archiv, Bd. 45, Abt. 2.
— Pathologisch-anatomische Befunde am Auge des Neugeborenen Graefe's Archiv Bd. XLV, Abt. 2.
Hoppe, Zur Pathogenese der congenitalen Lidcolobome. Schweigger's Archiv Bd. XXXVII.
— Partielles Oberlidcolobom bei einem missbildeten Fötus. Graefe's Archiv Bd. XXXIX.
— Fötale Entzündung als Ursache des congenitalen Mikrophthalmus und Anophthalmos. Schweigger's Archiv, 1899, Heft 3.
Hueppe, Naturwissenschaftliche Einführung in die Bakteriologie. Wiesbaden 1896.
v. Jaksch, Die Vergiftungen. Wien 1897.
Kobert, Lehrbuch der Intoxicationen. Stuttgart 1893.
Kölliker, Handbuch der Gewebelehre. Leipzig 1896.
Kollmann, Lehrbuch der Entwicklungsgeschichte des Menschen. Jena 1898.
Krükow, Zwei Fälle von angeborenem Hornhautstaphylom. Graefe's Archiv Bd. XXI, Abt. 2.
Kunkel, Handbuch der Toxikologie. Jena 1899.
Lange, Zur Anatomie und Pathogenese des Mikrophthalmus congenitus unilateralis. Graefes Archiv Bd. XLIV, Abt. 1.
Leber und C. Addario, Angeborene Panophthalmitis mit Bacillenbefund bei einer Ziege, nebst Bemerkungen über fötale Augenentzündungen und Bildungsanomalien im allgemeinen. Graefe's Archiv Bd. XLVIII, Abt. 4.
Müller, Wilh., Ueber die Stammesentwicklung des Sehorgans der Wirbeltiere. Leipzig 1875.
Neumann, Syphilis. Wien 1899.
Nussbaum, Entwicklungsgeschichte des menschlichen Auges. Graefe-Sämisch, Handbuch d. ges. Augenheilkunde, 2. Aufl.
Purtscher, Ueber Mikrophthalmus mit Cysten im oberen Lid. Intern. klin. Rundschau, 1894.
Rählmann, Ueber Mikrophthalmos, coloboma oculi und Hemimicrosoma. Bibliotheca medica. C. H. 10, 1897.
Recklinghausen, Allgemeine Pathologie. Stuttgart 1893.

Rindfleisch, Elemente der Pathologie. Leipzig 1896.
— Dysplasia fötalis universalis. Festschrift zur Feier ihres fünfzigjährigen Bestehens, herausg. von der physik.-medicin. Gesellsch. Würzburg 1899.
— Beiträge zur Entstehungsgeschichte der angeborenen Missbildungen des Auges. Graefe's Archiv Bd. XXXVII, 3.
Rubinski, Beitrag zu der Lehre von den angeborenen Cysten des unteren Augenlides mit Mikrophthalmus (Colobomcysten). Inaug.-Dissertation, Königsberg 1890.
Schnaas, Beitrag zu den congenitalen Anomalien des Bulbus und seiner Adnexe, mit besonderer Berücksichtigung derjenigen der Chorioidea und der Iris. Marburg 1895.
Schoute, Abnorme Fäden in der vorderen Augenkammer. Zeitschrift f. Augenheilk. Bd. III.
Schröder, Lehrbuch der Geburtshülfe. Bonn 1888.
Schulze, O., Zur Entwicklungsgeschichte des Gefässsystems im Säugetierauge. Leipzig 1892.
— Grundriss der Entwicklungsgeschichte des Menschen und der Säugetiere. Leipzig 1897.
Thiome, Ueber Gliome der Retina. Graefe's Archiv Bd. XXXIX.
Wagenmann, Ueber einen merkwürdigen Fall von Dermoidgeschwulst mit rudimentärer Entwicklung des Auges. Graefe's Archiv Bd. XXXV, Abt. 3.
v. Winckel, Lehrbuch der Geburtshülfe. Leipzig 1893.
Wintersteiner, Beitrag zur Casuistik und Genese der angeborenen Anomalien des Auges. Schweigger's Archiv Bd. XXVIII.
— Das Neuroepithelioma retinae. Leipzig 1897.
Van Duyse, Contribution de l'Etude du Cryptophtalmos. Brüssel 1899.
Vossius, Beiträge zur Anatomie des Nervus opticus. Graefe's Archiv Bd. XXIX, Abt. 4.
Ziegenhagen, Beiträge zur Anatomie der Fischaugen. Berlin, 1895.

4

Ueber Schielen und Schieloperationen.

Eine klinisch-physiologische Studie

von

Dr. EWALD JUDEICH

aus Tharand, z. Z. an der deutschen Augenklinik in Prag.

(Mit einer Abbildung im Texte.)

A. Das Schielen betrachtet als ein Fehler der Convergenz.

Es ist leicht verständlich, dass die Beschäftigung mit dem Studium der Schielablenkung in der Ophthalmologie einen breiten Platz einnimmt. Erstens liegt hier eine Frage von eminent praktiseher Bedeutung vor, da die bedeutende kosmetisehe Entstellung oft genug bitter empfunden wird, ja für die stellensuehende, arbeitende Klasse geradezu zu einer Lebensfrage werden kann, zweitens aber bietet hier die Natur in der zu Tage

1846867